

Aus der Abteilung Kardiologie der Klinik und Poliklinik für Innere Medizin  
der Medizinischen Fakultät der Universität Rostock  
Direktor der Abteilung Kardiologie: Prof. Dr. med. Christoph A. Nienaber  
Dekan der Medizinischen Fakultät: Prof. Dr. med. Emil C. Reisinger

# **Endovaskuläre Rekonstruktion der thorakalen Aorta bei Aortendissektion**

## **Kumulative HABILITATIONSSCHRIFT**

zur

Erlangung des akademischen Grades  
doctor medicinae habilitatus (Dr. med. habil.)  
der Medizinischen Fakultät  
der Universität Rostock

vorgelegt von: Dr. med. Tim Christopher Rehders

Rostock, den 12.11.2008

urn:nbn:de:gbv:28-diss2010-0005-4

**Dekan:** Prof. Dr. med. Emil C. Reisinger  
Medizinische Fakultät der Universität Rostock  
Rembrandtstraße 16/17  
D-18057 Rostock

**1. Gutachter:** Prof. Dr. med. Christoph A. Nienaber  
Direktor der Abteilung Kardiologie  
Klinik und Poliklinik für Innere Medizin  
Universitätsklinikum Rostock  
Ernst-Heydemann-Str. 6  
D-18057 Rostock

**2. Gutachter:** Prof. Dr. med. Hans-H. Sievers  
Direktor der Klinik für Herz- und thorakale Gefäßchirurgie  
Universitätsklinikum Schleswig-Holstein, Campus Lübeck  
Ratzeburger Allee 160 (Haus 13)  
D-23538 Lübeck

**3. Gutachter:** Prof. Dr. Matthias Pauschinger  
Chefarzt der Medizinischen Klinik 8, Schwerpunkt Kardiologie  
Klinikum Nürnberg Süd  
Breslauer Straße 201  
D-90471 Nürnberg

**Verteidigungsdatum: 27. Juli 2009**

## **INHALTSVERZEICHNIS**

<b>A. ZUSAMMENFASSUNG</b> .....	<b>1</b>
<b>B. AUTOREFERAT</b> .....	<b>2</b>
1. Einleitung.....	<b>2</b>
2. Technisches Prinzip der thorakalen endovaskulären Aortenrekonstruktion (TEVAR).....	<b>4</b>
3. Resultate der TEVAR bei Patienten mit Dissektion der Aorta descendens.....	<b>7</b>
4. Optimierung der TEVAR-Technik.....	<b>10</b>
5. Gegenwärtiger Stand der TEVAR in Deutschland.....	<b>12</b>
6. Limitationen und Schlussfolgerungen.....	<b>13</b>
7. Literaturverzeichnis.....	<b>16</b>
<b>C. CURRICULUM VITAE</b> .....	<b>19</b>
<b>D. PUBLIKATIONSVERZEICHNIS</b> .....	<b>21</b>
Publikationen in wissenschaftlichen Journalen mit Impact-Faktor.....	<b>21</b>
Originalarbeiten in Pub-Med gelisteten Journalen (derzeit ohne Impact-Faktor).....	<b>25</b>
Sonstige Originalarbeiten.....	<b>26</b>
Buchbeiträge.....	<b>28</b>
Abstracts in wissenschaftlichen Journalen.....	<b>30</b>
Geladene Vorträge.....	<b>36</b>
<b>E. EIDESSTATTLICHE ERKLÄRUNG</b> .....	<b>40</b>
<b>F. DANKSAGUNG</b> .....	<b>41</b>
<b>G. ANHANG: Zitierte Publikationen des Autors im Original</b> .....	<b>42</b>

## A. ZUSAMMENFASSUNG

Die Thorakale EndoVaskuläre AortenRekonstruktion (TEVAR) ist eine vielversprechende Therapiealternative für Patienten mit distaler Aortendissektion (Typ B nach der sogenannten „Stanford-Klassifikation“), die auf der perkutanen Implantation von Gefäßendoprothesen (Stent-Grafts) beruht und im Vergleich zur offenen Chirurgie minimal-invasiv ist. Die wesentlichen Ziele der TEVAR bestehen darin, erstens die proximalen Intimaeinrisse („Entries“) zu verschließen, zweitens die Obstruktion des wahren Aortenlumens durch das unter Systemdruck stehende falsche Lumen (sog. Pseudo-Coarctation) zu beseitigen, und drittens hierdurch eine Thrombosierung im falschen Lumen zu induzieren, um nach fibrotischem Umbau die dissezierte Aortenwand zu rekonstruieren (sogenanntes „aortic remodelling“).

In retrospektiven Untersuchungen der derzeit größten Patientenkollektive konnte die sehr gute technische Durchführbarkeit sowie die hohe Sicherheit der TEVAR belegt werden. Diese Ergebnisse haben dazu beigetragen, dass die offene chirurgische Behandlung von Patienten mit *komplizierten* Typ B-Dissektionen im Prinzip verlassen wurde.

Die wissenschaftlichen Studien und Analysen, die in dieser Habilitationsschrift zusammengefasst sind, befassen sich darüber hinaus mit der aktuellen technischen Weiterentwicklung der TEVAR und kritischen Prüfung der Frage, inwieweit das intuitiv überzeugende Konzept der Stent-induzierten Rekonstruktion der dissezierten Aortenwand auch bei *unkomplizierten* Typ B-Dissektionen zur Anwendung kommen sollte.

Für Patienten mit Marfan-Syndrom, die als vaskuläre Komplikation eine Dissektion der Aorta descendens erlitten hatten, wurde gezeigt, dass diese interventionelle Therapieoption sowohl eine mittelfristige solitäre Behandlungsmaßnahme als auch eine „Bridging“-Maßnahme sein kann. In letzterem Fall soll die TEVAR minimal-invasiv die rasche Stabilisierung eines akut gefährdeten Patienten erzielen, wodurch das Zeitfenster für die optimale Vorbereitung der offenen chirurgischen Sanierung vergrößert wird.

Innovative Beiträge zur Optimierung des intraprozeduralen Prozedere bei TEVAR sind die vorgelegten Ergebnisse der Untersuchungen, welche die Bedeutung der transösophagealen Echokardiographie (TEE), des intravaskulären Ultraschall (IVUS) und der Schrittmacher-induzierten Hypotension (durch „rapid pacing“) während der Implantation von Stent-Grafts belegen.

Ein wichtiger Beitrag zur Weiterentwicklung des TEVAR-Gesamtkonzepts ist die Präsentation des sogenannten PETTICOAT-Konzepts (**P**rovisional **ExT**ension **To** **I**nduce **CO**mplete **AT**tachment after Stent-Graft Placement in Type B Aortic Dissection). Die Ergebnisse dieser erstmalig formulierten Technik zeigen, dass für Patienten mit thorako-abdomineller Aortendissektion und fortbestehender Malperfusion (nach Implantation von Stent-Grafts) die dissektionsbedingte Obstruktion des wahren Lumens durch Implantation eines selbstexpandierenden „bare-metal“-Stents suffizient beseitigt werden kann und durch die distale Repositionierung der Dissektionslamelle ebenfalls die Thrombosierung des falschen Lumens befördert werden kann.

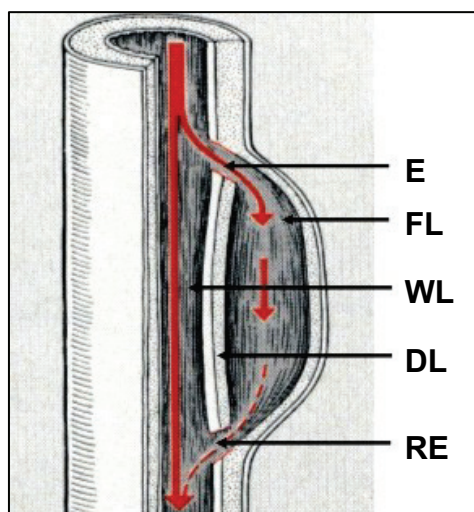
## B. AUTOREFERAT

### 1. Einleitung

“Disease is very old, and nothing about it has changed. It is we who change as we learn to recognize what was formerly imperceptible” – Jean Martin Charcot

Die Aortendisektion stellt für die betroffenen Patienten eine in hohem Maße lebensbedrohliche Erkrankung dar. In den USA (Population von ca. 300 Millionen Menschen) beträgt die Inzidenz mindestens 6000 Fälle pro Jahr, wenngleich die Dunkelziffer aufgrund zahlreicher nicht-diagnostizierter Fälle erheblich höher liegen dürfte (1).

Die klassische Aortendisektion ist gekennzeichnet durch eine Längsspaltung der Aortenwand, bei der sich die Intima von der mittleren Wandschicht ablöst und hierdurch ein neues, falsches Aortenlumen entsteht (Abb.1).


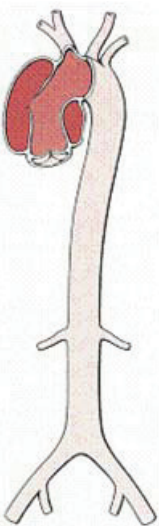
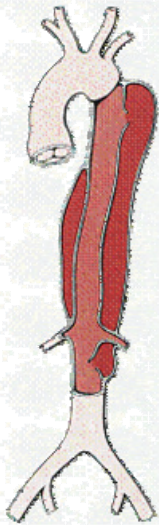


**Abb. 1:**  
**Schematische Darstellung einer Aortendisektion.**  
 Aufgrund einer Wühlblutung ist ein zweiter Hohlraum (falsches Lumen) parallel zum Gefäßverlauf entstanden, der wie das wahre Lumen kontinuierlich durchblutet wird.  
 Abkürzungen: DL = Dissektionslamelle; E = Entry; FL = falsches Lumen; RE = Re-Entry; WL = wahres Lumen.

Die Dissektion kann sich antegrad oder retrograd ausbreiten, wobei die Beteiligung von Seitenästen zur Malperfusion von Organen und/oder Extremitäten führen kann. Typische Akutkomplikationen sind die Aortenruptur inklusive Perikardtamponade, schwere Aortenklappeninsuffizienz durch Zerstörung des komplexen räumlichen Gefüges des Klappenhalteapparates im Bereich der Aortenwurzel sowie die Okklusion von Seitenästen der Aorta mit Infarkten oder Ischämie im Myokard, Hirn, Rückenmark, Mesenterium, Nieren oder Extremitäten. Der primäre Intimaeinriss (Entry) mit konsekutivem Durchtritt von Blut in die Aortenmedia als Ursprungsort der Dissektion kann im Verlauf der gesamten Aorta liegen.

Für die Einteilung der Aortendisektion haben sich die Klassifikationen nach *Stanford* oder *DeBakey* durchgesetzt (Abb. 2). Die *Stanford-Klassifikation* unterscheidet zwischen Typ A und Typ B, wobei im Fall einer Typ A-Dissektion immer das ascendierende Aortensegment mit betroffen ist, während bei Typ B nie der ascendierende Anteil der Aorta in den Dissektionsprozess einbezogen ist. Die *DeBakey-Klassifikation* gliedert sich in den Typ I mit Beteiligung der gesamten Aorta, den Typ II mit

ausschließlicher Beteiligung der ascendierenden Aorta und den Typ III mit ausschließlicher Beteiligung der descendierenden Aorta.

De Bakey Typ I	Typ II	Typ III
		
<b>Stanford Typ A</b>		<b>Typ B</b>
<p><b>De Bakey</b></p> <p>Typ I            Beginn der Dissektion in Aorta ascendens mit Fortsetzung in den Bogen und Aorta descendens</p> <p>Typ II            Dissektion beschränkt sich auf Aorta descendens</p> <p>Typ III            Beginn in der descendierenden Aorta mit Fortsetzung nach distal. Retrograde Dissektion in den Bogen oder Aorta ascendens möglich, aber selten.</p> <p><b>Stanford</b></p> <p>Typ A            Alle Dissektionen mit Beteiligung der ascendierenden Aorta</p> <p>Typ B            Alle Dissektionen ohne Beteiligung der ascendierenden Aorta</p>		

**Abb. 2 Klassifikationen der Aortendissektion**

Im Jahr 1955 revolutionierten DeBakey, Cooley und Creech die Therapie von Aortendissektionen (insbesondere bei Ascendens-Beteiligung) durch Einführung einer chirurgischen Technik, welche die Exzision des Intimaeinrisses, die Obliteration des falschen Lumens sowie die direkte Reanastomosierung oder Insertion einer Gefäßprothese beinhaltet **(2)**. Zehn Jahre später folgte eine weiterer therapeutischer Meilenstein durch Wheat et al., die erstmalig das Konzept der Pharmakotherapie zur Senkung des systemarteriellen Blutdrucks und des  $dp/dt$  beschrieben **(3)**. In der Zwischenzeit wurden weitere bedeutende Fortschritte hinsichtlich der Diagnostik und Therapie erzielt, aber dennoch bleibt die Morbidität und Mortalität dieses komplexen Krankheitsbildes hoch. Ergebnisse des International Registry of Acute Aortic Dissection belegen eine In-Hospital-Gesamtmortalität von 27.4% **(4)**.

Gegenwärtig ist im Falle einer Typ A-Dissektion nach wie vor eine sofortige Operation zwingend indiziert, da ohne chirurgische Therapie die Letalität bei 1-2% pro Stunde innerhalb der ersten 48 Stunden nach Symptombeginn liegt.

Seltener sind Dissektionen ohne Beteiligung der Aorta ascendens, die meist ein Entry distal des Abganges der linken Arteria subclavia haben. Die Therapie dieser distalen Form der Aortendissektion (Typ B nach der Stanford-Klassifikation) erfolgt primär konservativ, da das akute Rupturrisiko deutlich niedriger ist. Die chirurgische Resektion der deszendierenden Aorta ist ein ausgedehnter operativer Eingriff und erfordert eine laterale Thorakotomie. Insbesondere beim Notfalleingriff ist die chirurgische Therapie der Typ B-Dissektion mit einer erheblichen Sterblichkeit von bis zu 31.4% und einem hohen Risiko von schwerwiegenden Komplikationen assoziiert (4). Neurologische Komplikationen, wie die perioperative Querschnittslähmung durch Verletzung von Interkostalarterien, die in 5-15% der Patienten auftreten kann, werden gefürchtet. Daher bleibt das chirurgische Vorgehen für drohende bzw. manifeste Komplikationen reserviert.

Aber auch unter optimaler medikamentöser Therapie versterben 10.7% der Patienten mit Typ B-Aortendissektion innerhalb der ersten 30 Tage (4) und das Langzeitüberleben der konservativ geführten Patienten (77.6% nach drei Jahren) ist weiterhin unbefriedigend (5). Als Hauptrisikofaktoren für eine aneurysmatische Degeneration des wandgeschwächten falschen Lumens mit konsekutiver Ruptur im Langzeitverlauf sind die persistierende Perfusion des falschen Lumens sowie die unkontrollierte arterielle Hypertonie identifiziert worden (6).

Die letzten innovativen Ergänzungen zum Armamentarium für die Behandlung von Aortendissektionen basieren auf perkutanen Interventionstechniken, die im Vergleich zur offenen Chirurgie minimal-invasiv sind und aufgrund dieses Charakteristikums attraktive Therapiealternativen darstellen. Die frühen endovaskulären Techniken zielten auf Komplikationen von Aortendissektionen und beinhalteten die Angioplastie von Aortenobstruktionen, die Stent-Implantation in obstruierte Seitäste der Aorta und die Fenestration der Dissektionslamelle zur Behebung einer Mesenterialschämie (7-9).


Im Gegensatz hierzu hat die Verfügbarkeit von Stent-Grafts zur Entwicklung einer neuen perkutanen Methode geführt, die in der jüngeren Literatur häufig als TEVAR (**T**horakale **E**ndovaskuläre **A**orten**R**ekonstruktion) bezeichnet wird und bei der durch Abdeckung des primären Intimaeinrisses die originäre Läsion im Bereich der Aorta descendens behandelt wird (10).

## **2. Technisches Prinzip der thorakalen endovaskulären Aortenrekonstruktion**

Die endovaskuläre Stent-Graft Implantation ist eine vielversprechende, minimal-invasive Therapiealternative für Patienten mit thorakalen und abdominellen Aortenerkrankungen, da sie keiner Thorako- bzw. Laparatomie bedarf. Die erste Implantation eines Stent-Grafts überhaupt erfolgte im Jahr 1986 durch den russischen Chirurgen Nicholas Volodos bei einem Patienten mit posttraumatischem Pseudoaneurysma der Aorta descendens (11). 1991 konnte Juan Parodi erstmalig eine endovaskuläre Gefäßprothese bei einem Patienten mit Aneurysma verum im Bereich der abdominellen Aorta implantieren (12). 1997 führte Christoph Nienaber seine erste Stent-Graft-

Implantation bei einem Patienten mit komplizierter Typ B-Aortendissektion durch und im Jahr 1999 wurden von ihm und Michael Dake separat erste Kurzzeitergebnisse dieser innovativen Therapieoption für Aortendissektionen publiziert (13,14).

Prinzipiell besteht ein Stent-Graft aus einem röhrenförmigen, Maschendraht-ähnlichen Metallgerüst, welches den individuellen Aortenabmessungen der zu behandelnden Patienten entspricht und mit einem tuchähnlichen Gefäßersatzstoff (in der Regel Dacron) ummantelt ist (Abb. 3). Nach chirurgischer Präparation des Zugangsgefäßes (in der Regel die A. femoralis communis) wird der zusammengefaltete Stent-Graft, der sich in einem 6-8 mm durchmessenden Kathetersystem befindet, in Lokal- oder Vollnarkose im krankhaft veränderten Aortensegment unter Röntgendurchleuchtung platziert. Nach angiographischer Dokumentation der korrekten Position erfolgt die Freisetzung der selbstexpandierenden Gefäßprothese. Im Fall einer Dissektion der Aorta descendens bestehen die wesentlichen Ziele darin, die Obstruktion des wahren Lumens durch das unter Systemdruck stehende falsche Lumen (sog. Pseudo-Coarctation) zu beseitigen, die proximalen Intimaeinrisse (Entries) zu verschließen und hierdurch eine Thrombosierung im falschen Lumen zu induzieren (Abb. 4), um nach fibrotischem Umbau des Thrombus die dissezierte Aorta im Sinne des sogenannten „aortic remodelling“ (Abb. 5) zu rekonstruieren.



**Abb. 3: Auswahl von thorakalen Stent-Grafts, die gegenwärtig in Europa verfügbar sind:**

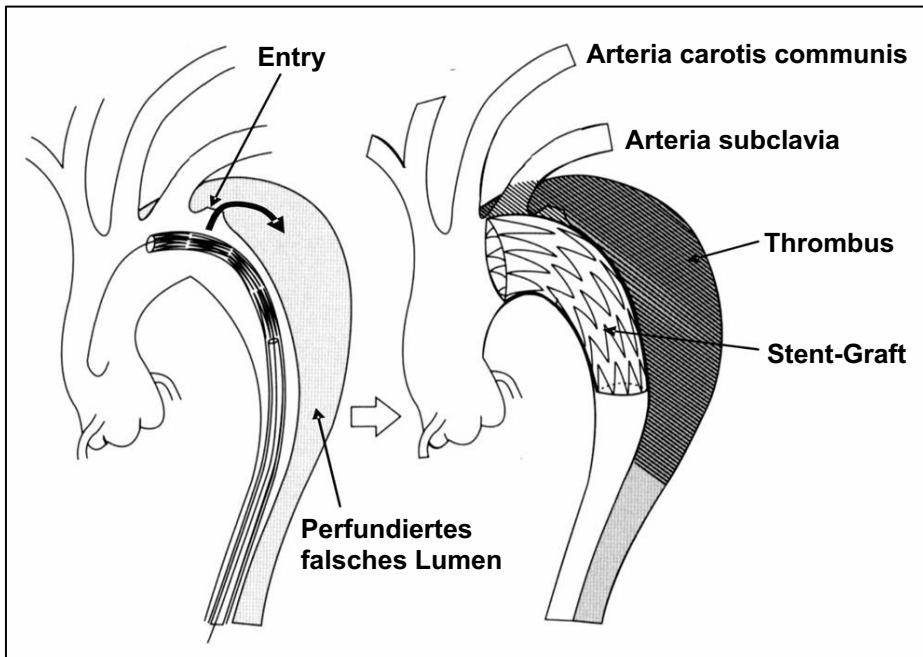
**A** TAG von GORE, Flagstaff, Arizona, USA

**B** Valiant von Medtronic AVE, Minneapolis, Minnesota, USA

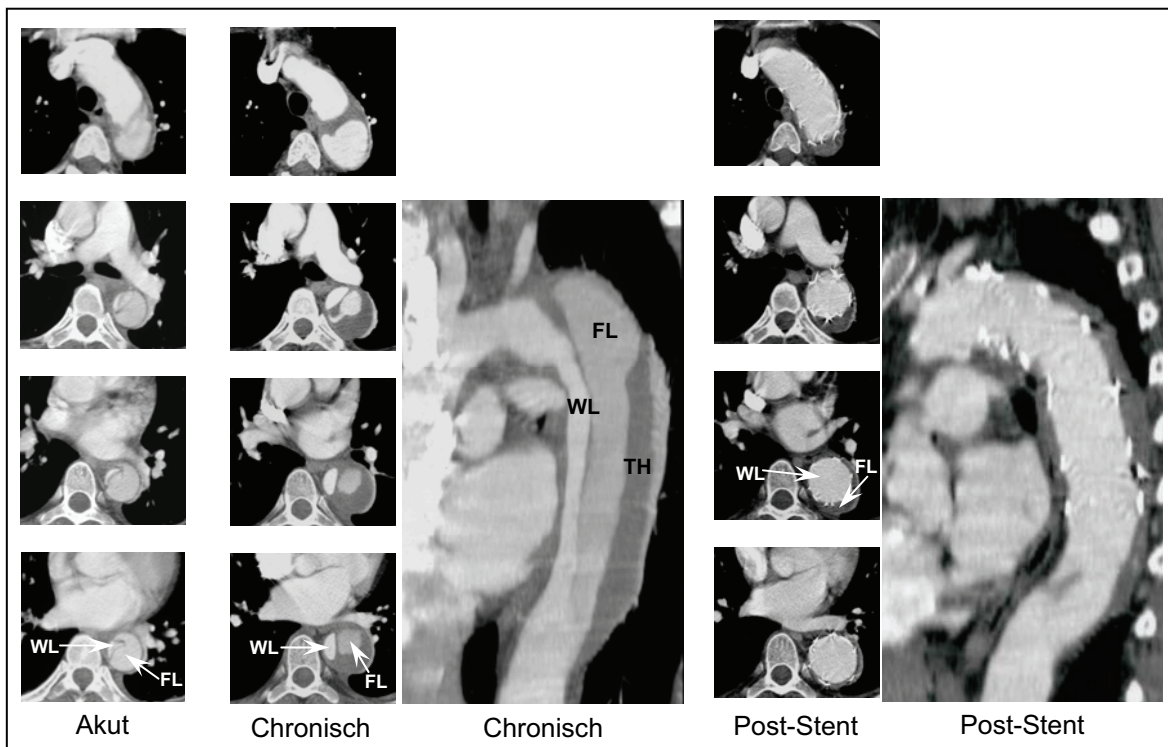
**C** Relay Thoracic Stent-Graft von Bolton Medical Inc., Sunrise, Florida, USA

**D** EndoFit von LeMaitre Vascular, Phoenix, Arizona, USA





**Abb. 4:** Konzept der endovaskulären Therapie bei komplizierter Typ B-Aortendissektion. Implantation eines Dacron-beschichteten Stent-Graft zur Abdeckung des proximalen Entry. Rekonstruktion der Aortenwand nach Thrombosierung des falschen Lumens.



**Abb. 5:** Komplizierte Typ B-Aortendissektion bei einem 48-jährigen Mann. In der akuten Phase besteht eine dynamische Obstruktion des wahren Lumens (WL). Nach Abdeckung des proximalen Entry durch einen Stent-Graft, kommt es zu einer vollständigen Rekonstruktion des wahren Lumens und "Heilung" der Aortenwand mit Diameterreduktion des vollständig thrombosierten falschen Lumens (FL). Andere Abkürzungen: Thrombus (TH)

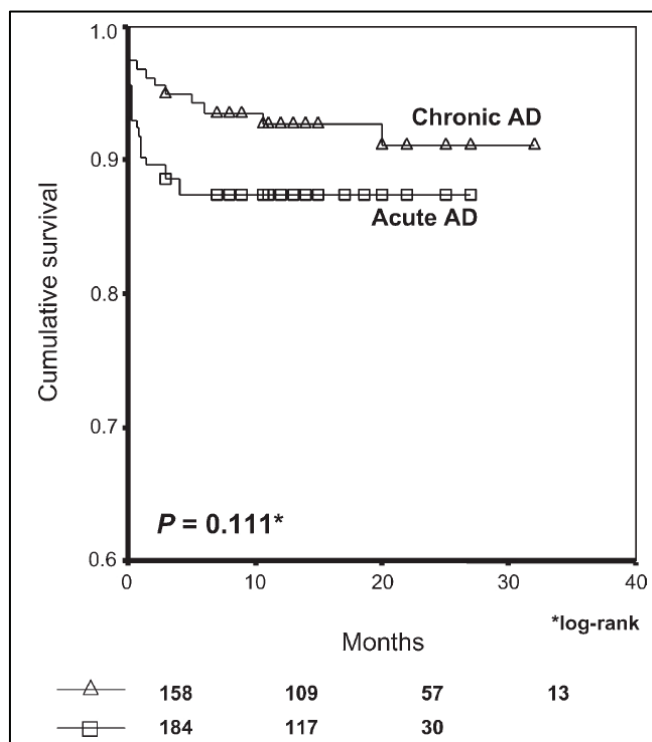
### 3. Resultate der TEVAR bei Patienten mit Dissektion der Aorta descendens

Die Datenlage zur Anwendung von Stent-Grafts bei Patienten mit *komplizierter* Aortendissektion beschränkte sich lange Zeit auf retrospektive Analysen von zumeist kleinen Patientenserien mit Kurzzeit-Verlaufsbeobachtungen aus einzelnen Zentren.

Im Jahr 2003 präsentierte unsere Arbeitsgruppe die Ergebnisse des bis dahin größten Patientenkollektivs (**15**) mit einem mittleren Beobachtungszeitraum von  $32.4 \pm 15.5$  Monaten (Bereich: 1 Tag - 64 Monate). Im Zeitraum Oktober 1997 bis September 2002 hatten wir bei 105 überwiegend multimorbiden Patienten (72.4% Männer; mittleres Lebensalter  $58.5 \pm 12.8$  Jahre [Bereich: 20-81 Jahre]) eine TEVAR durchgeführt, wobei insgesamt 119 Talent®-Prothesen implantiert wurden. 82.9% der Pat. hatten eine Typ B-Dissektion; weitere 17.1% zeigten eine voroperierte Typ A-Dissektion mit persistierendem falschen Lumen der Aorta descendens. Alle Patienten waren der Aortenintervention zugeführt worden, weil sie mindestens 1 Kriterium (Progression der Dissektionsausdehnung, drohende Aortenruptur, therapierefraktärer Bluthochdruck, Expansion des falschen Lumens mit konsekutivem Aortengesamtdiameter  $\geq 5.5$  cm, anhaltende dissektionsbedingte Schmerzen oder Malperfusionssyndrom) einer *komplizierten* Dissektion aufwiesen. In allen Fällen verliefen die interventionellen Eingriffe primär erfolgreich. Initial war in 6.7% der Fälle die Implantation von 2 Stents erforderlich. Die 30-Tage Mortalität betrug 2.8%. Die Gesamtmortalität im Beobachtungszeitraum lag bei 10.5%. Eine Ruptur der Aorta ascendens bzw. descendens war bei 6 Patienten die Todesursache; 5 weiteren Todesfällen lagen nicht-aortale Ursachen zugrunde. Neurologische Komplikationen traten in 4.8% der Fälle (4 Insulte, ein temporäres Spinalis-anterior-Syndrom) auf; Paraplegien wurden nicht beobachtet. 6.6% der Patienten benötigten einen Zweiteingriff zur Implantation weiterer Stent-Grafts, wodurch die zugrunde liegende Ursache (primäres „endoleak“, sekundäres penetrierendes Aortenulkus, gedeckte Aortenruptur) jeweils erfolgreich behandelt werden konnte. Offene chirurgische Eingriffe nach TEVAR erfolgten bei 5.7% der Patienten wegen sekundärer Typ A-Dissektion (1 Fall) bzw. primärem „endoleak“ (5 Fälle).

Ergänzend führten wir aufgrund bis dato nicht vorhandener multizentrischer Studien eine Metaanalyse in Kooperation mit der Arbeitsgruppe von Holger Eggebrecht durch, bei der alle bislang publizierten Studien mit ihren klinischen Erfolgs- und Komplikationsraten (nur Studien mit mindestens 3 TEVAR-behandelten Dissektions-Patienten wurden in die Auswertung eingeschlossen) retrospektiv analysiert wurden (**16**). Nach Abfrage der Medline-Datenbank wurden die Ergebnisse von 39 Studien mit insgesamt 609 Patienten gepoolt und ausgewertet. Die Analysen zeigten, dass die Stent-Graft Implantation bei  $98.2 \pm 0.5\%$  aller Patienten technisch erfolgreich durchgeführt werden konnte. Trotz des minimal-invasiven Vorgehens kam es bei  $13.6 \pm 1.5\%$  der Patienten zu klinisch bedeutsamen Komplikationen. Dabei wiesen insbesondere Patienten mit akuter Aortendissektion ein signifikant höheres Komplikationsrisiko auf, als Patienten mit chronischer Aortendissektion ( $21.7 \pm 2.8\%$  versus  $9.1 \pm 2.3\%$ ,  $p=0.005$ ). Die Rate an den besonders gefürchteten neurologischen Komplikationen wie Apoplex bzw. Paraplegie war mit  $1.9 \pm 0.6\%$  bzw.  $0.8 \pm 0.4\%$  dagegen erfreulich niedrig. Die operative, d.h. 30-Tage-Sterblichkeit lag für das Gesamtkollektiv, das  $16.1 \pm 1.2\%$  Patienten mit (gedeckter) Aortenruptur einschloss, bei  $5.3 \pm 0.9\%$ . Dabei wiesen wiederum Patienten mit akuter Aortendissektion

eine im Vergleich zu Patienten mit chronischer Aortendissektion erhöhte 30-Tag-Sterblichkeit auf ( $9.8 \pm 2.2\%$  versus  $3.2 \pm 1.4\%$ ,  $p=0.015$ , Abb. 6).



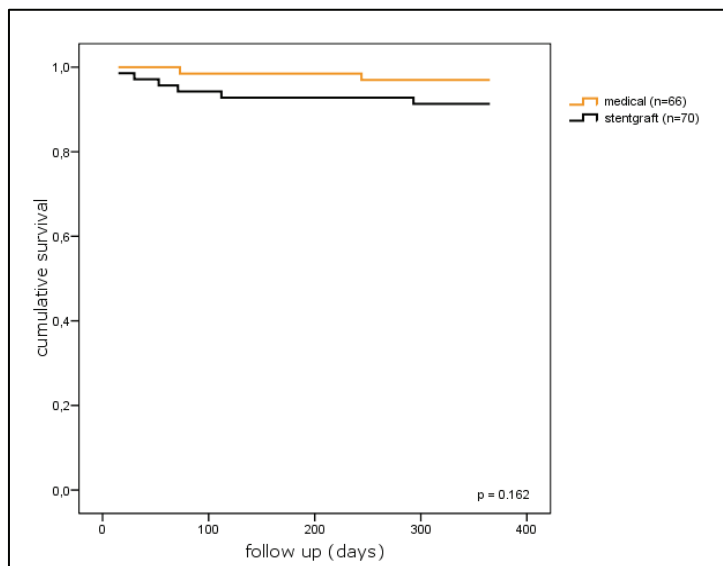
**Abb. 6: Metaanalyse**

Überleben nach TEVAR von Patienten mit chronischer Aortendissektion im Vergleich zu Patienten mit akuter Aortendissektion (16).

Die Erfahrung des Operateurs hatte einen wesentlichen Einfluss auf Komplikationsraten und operative Sterblichkeit. Im Langzeitverlauf über im Mittel  $19.5 \pm 7.1$  Monate thrombosierte das falsche Lumen bei  $75.5 \pm 2.4\%$  der Patienten vollständig. Im Verlauf benötigten  $4.6\% \pm 0.9\%$  der Patienten zusätzliche Stentgraftimplantationen. Die 1-Jahres- bzw. 2-Jahres-Überlebensraten betragen  $89.9 \pm 1.2\%$  bzw.  $88.8 \pm 1.9\%$ . Trotz Stentgraftimplantation erlitten  $2.3 \pm 0.6\%$  aller Patienten im Langzeitverlauf eine Aortenruptur.

Für die Gruppe der Patienten mit *unkomplizierter* (stabiler) Typ B-Aortendissektion bestand bisher die klassische Behandlung lediglich in der Verwendung von blutdrucksenkenden Pharmaka (z. B.  $\beta$ -Blockern). Verschiedene Fallberichte in jüngerer Zeit zeigten jedoch, daß Spätkomplikationen wie Expansion des Aortendiameter, Aortenruptur und Malperfusionssyndrom durch frühzeitige Anwendung der TEVAR zu verhindern sind und unterstrichen somit den potentiellen Nutzen dieser minimal-invasiven Technik auch bei *unkomplizierten* Fällen. Das Fehlen von überzeugenden Daten - im Sinne einer Prognoseverbesserung durch den Einsatz von Stent-Grafts - aus prospektiv randomisierten Studien veranlasste unsere Arbeitsgruppe zur Initiierung der sogenannten INSTEAD-Studie (**I**nvestigation of **S**Tent-Grafts in patients with type B **A**ortic **D**issection). Das Design dieser ersten multizentrischen, prospektiven Studie (17) zum Einsatz der TEVAR bei *unkomplizierter* Typ B-Aortendissektion verlangte den Einschluß von Patienten, deren Dissektionsereignis wenigstens 2 Wochen zurücklag. Notfall-Patienten mit drohender Aortenruptur bzw. Malperfusionssyndromen wurden von der Studie ausgeschlossen. Nach Randomisierung in den konservativen (nur optimale medikamentöse Blutdruckeinstellung; 70 Patienten) oder interventionellen Therapiearm (Stent-Graft Implantation plus antihypertensive Pharmakotherapie; 66 Patienten) wurden alle Patienten über 24

Monate nachbeobachtet und nach definierten Endpunkten analysiert (**18**). Die Kaplan-Meier-Analyse des primären Endpunktes „Gesamtmortalität nach 1 Jahr“ (Abb. 7) zeigte keinen signifikanten Unterschied zwischen der Gruppe der ausschließlich medikamentös behandelten Patienten und der Gruppe der TEVAR-Patienten (97.0% versus 91.3%,  $p=0.16$ ).



**Abb. 7**  
**INSTEAD-Studie:** Kaplan-Meier-Analyse des primären Endpunktes „Gesamtmortalität nach 1 Jahr“

Darüberhinaus ergaben die Kaplan-Meier-Analysen keine signifikanten Unterschiede zwischen den beiden Patientengruppen hinsichtlich der Aorta-assoziierten Mortalität ( $p=0.42$ ) und dem kombinierten Endpunkt aus Aortenruptur, Zweiteingriff wegen Komplikationen und Konversion ( $p=0.53$ ). Ein sogenanntes „aortic remodelling“ (Vergrößerung des wahren Lumens und Thrombosierung im falschen Lumen) zeigten jedoch die TEVAR-Patienten signifikant häufiger als die konservativ behandelten Patienten (90.0% versus 37.9%,  $p<0.001$ ).

Der Einsatz der TEVAR bei Patienten mit Marfan-Syndrom verlangt besondere Aufmerksamkeit, da diese Subgruppe mit autosomal-dominant vererbter Bindegewebserkrankung im Gegensatz zu Patienten mit degenerativen Aortenerkrankungen bereits im frühen Lebensalter (vor der 4. Lebensdekade) häufig von aortalen Komplikationen betroffen ist. Im Gegensatz zu den excellenten chirurgischen Ergebnissen bei elektiven Rekonstruktionen der Aortenwurzel/Aorta ascendens sind die Früh- und Langzeitergebnisse der chirurgischen Therapie im Bereich der descendierenden Aorta nicht zufriedenstellend. Diese Tatsache unterstreicht den Bedarf an alternativen Therapieoptionen und deren Evaluation. Die Existenz von nur wenigen Publikationen in Form von Einzelfallberichten bewogen unsere Arbeitsgruppe zu einer retrospektiven Analyse, welche die Sicherheit und Durchführbarkeit von TEVAR speziell bei Marfan-Patienten mit Spätkomplikationen im Bereich der dissezierten Aorta descendens untersuchte (**19**). Bei insgesamt 6 Patienten wurde wegen kritischer Progression der Aortendiameter jeweils ein Stent-Graft erfolgreich implantiert; periinterventionelle Komplikationen traten in keinem Fall auf. Im Nachbeobachtungsintervall ( $51\pm 22$  Monate; Bereich: 12-74 Monate) konnte bei 2 Patienten eine vollständige Rekonstruktion der dissezierten Aorta mit Thrombosierung des falschen Lumens dokumentiert werden. In 2 Fällen mußte 22 bzw. 43 Monate nach TEVAR eine chirurgische Korrektur der Aortenpathologie erfolgen und bei einem weiteren

Patienten wurde dies nach 74 Monaten ernsthaft in Erwägung gezogen. Ein Patient verstarb 12 Monate nach TEVAR unerwartet.


#### 4. Optimierung der TEVAR-Technik

Der Einsatz von Stent-Grafts bei Patienten mit Typ B-Aortendissektionen erfordert nicht selten die vollständige Abdeckung des Ostiums der linken Arteria subclavia (LSA) durch die kunststoffummantelte Endoprothese. Die Gründe hierfür sind zum einen die häufige topographische Nähe des Entry zur LSA, welche ausgeprägte degenerative Veränderungen aufweisen kann (20), sowie die Notwendigkeit einer stabilen Fixierung des proximalen Prothesenteils in einem Aortensegment mit intakter, nicht-dissezierter Wandstruktur. Im Rahmen einer retrospektiven Studie konnten wir zeigen, dass, bei Berücksichtigung verschiedener anatomischer Konstellationen im Bereich der supraaortalen Gefäße, die stent-graftbedingte LSA-Okklusion keine prophylaktische Transposition der LSA bzw. Anlage eines carotido-subclavialen Bypasses zum Erhalt der Armperfusion erfordert (21).

Die Bedeutung des intraprozeduralen Einsatzes der transösophagealen Echokardiographie (TEE) und des intravaskulären Ultraschalls (IVUS) in Ergänzung zur kontrastmittelgestützten Angiographie konnte von unserer Arbeitsgruppe eindrucksvoll in einer im Jahr 2005 publizierten Studie demonstriert werden (22). Die Ergebnisse belegten die Überlegenheit von TEE und IVUS zur Identifizierung multipler Entries, zur Feststellung eines verlangsamten Blutstroms im falschen Lumen nach Stent-Graft-Implantation und zum Nachweis einer inkompletten Apposition des Stent-Grafts an die Aortenwand. Darüberhinaus konnte mit Hilfe der beiden ultraschallgestützten Bildgebungsverfahren die genaue Lage des Führungsdrahtes, welche für die korrekte Platzierung des Stent-Grafts im wahren Lumen von entscheidender Bedeutung ist, im Vergleich zur kontrastmittelgestützten Angiographie signifikant häufiger verifiziert werden.

Erste Kurzeitergebnisse des sogenannten PETTICOAT-Konzepts (**P**rovisional **ExT**ension **To** **I**nduce **C**omplete **A**Ttachment after Stent-Graft Placement in Type B Aortic Dissection) wurden von unserer Arbeitsgruppe im Jahr 2006 publiziert (23). Diese Technik ist eine vielversprechende Therapieoption für Patienten mit thorako-abdomineller Aortendissektion, bei denen nach erfolgreicher Abdeckung der thorakalen Entries durch Stent-Grafts das distale wahre Aortenlumen infolge Verlagerung der Dissektionslamelle durch das perfundierte falsche Lumen weiterhin komprimiert wird und klinische Zeichen einer Malperfusion bestehen. Als unmittelbar ergänzende oder auch zweizeitige Maßnahme (in diesem Fall in ausschließlicher Regionalanästhesie möglich) wird über die Femoralarterie ein selbstexpandierendes Nitinol-Stentgerüst mit entsprechender Länge eingeführt und unmittelbar distal des zuvor implantierten Stent-Grafts im wahren Lumen (WL) zur Entfaltung gebracht. Die fehlende Kunststoffummantelung dieser „bare-metal“-Stents (BMS) erlaubt auch eine Platzierung im Bereich der Ostien von intestinalen Arterien (Abb. 8). Die Ziele dieser Technik sind die Beseitigung der dissektionsbedingten Obstruktion des wahren Lumens und durch distale Fixierung der Dissektionslamelle die Beförderung der Thrombosierung im falschen Lumen. In dem untersuchten Patientenkollektiv (n=12) vergrößerten sich die Diameter im Bereich der WL-Kollapszone von  $4\pm 3$  mm

auf  $21\pm 3$  mm nach BMS-Implantation; zudem wurde mittels kontrastmittelgestützter Computertomographie (vor Entlassung und nach 3 Monaten) bei allen Patienten eine Wiederherstellung des ehemals komprimierten wahren Lumens dokumentiert und BMS-induzierte Obstruktionen in den Abgangsbereichen der intestinalen Arterien ausgeschlossen. Klinische Symptome der Malperfusion wurden nach BMS-Implantation nicht mehr berichtet; ein Patient verstarb nach 11 Monaten an einer autoptisch gesicherten Aortenruptur.



**Abb. 8 PETTICOAT-Konzept**

Endovaskuläre Behandlung einer komplizierten Typ B-Aortendissektion mit peripherer Malperfusion. Der CT-Ausgangsbefund (**A,C**) zeigt insbesondere im Verlauf der abdominalen Aorta eine ausgeprägte Obstruktion des wahren Lumens (gelbe Pfeile, **A**). Nach der Aortenintervention (**B,D**) sind die proximalen Intimaeintrisse („Entries“) durch einen in der proximalen Aorta descendens implantierten Stent-Graft (SG) verschlossen. Die langstreckige Reposition der distalen Dissektionslamelle mit konsekutiver Erweiterung des wahren Aortenlumens (gelbe Pfeile, **B**) gelang durch Freisetzung eines „bare-metal“-Stent (BMS) unmittelbar distal des Stent-Graft. Der BMS besitzt im Gegensatz zum Stent-Graft keine Kunststoffummantelung, sodass Verschlüsse von aortalen Seitästen vermieden werden können.

Ein innovativer Ansatz zur Vermeidung von blutflussbedingten Stentfalschplatzierungen wurde im letzten Jahr von unserer Arbeitsgruppe veröffentlicht (24). Die Untersuchung zeigte, dass die Induktion der systemarteriellen Hypotonie unmittelbar vor Freisetzung des Stent-Graft durch hochfrequente Elektrostimulation (160-200 Kammeraktionen pro Minute mittels temporärer Schrittmachersonde im rechten Ventrikel) im Vergleich zu intravenös applizierten kurzwirksamen Antihypertensiva bzw. Adenosin-Boli schneller und effektiver erfolgte. Weitere positive Resultate des „rapid pacing“ waren eine kontrollierte und vor allem schnellste Wiederherstellung der Normotonie (nach Terminierung der Elektrostimulation) mit konsekutiver Verkürzung der gesamten Aorteninterventionsdauer sowie präzisere Platzierungen der Stent-Grafts. Erwähnenswert ist auch die Tatsache, dass zwischen den 3 Gruppen keine Unterschiede hinsichtlich des postprozeduralen neurologischen Status registriert wurden.

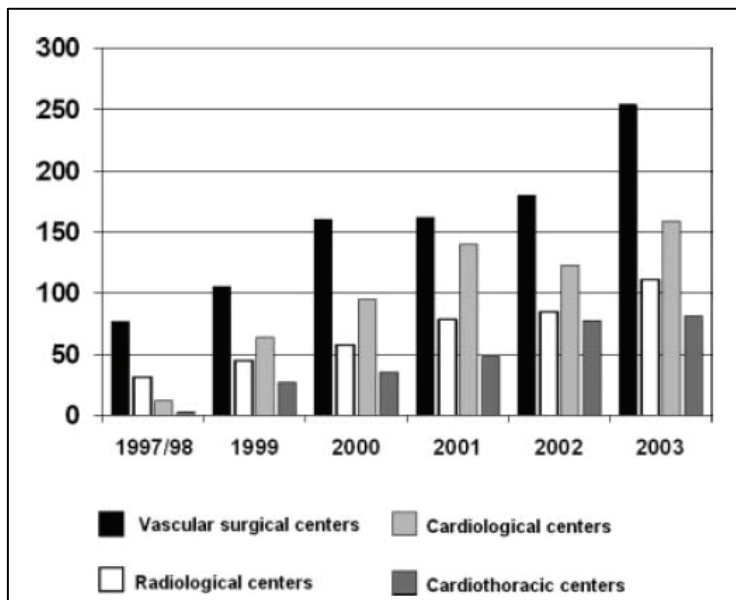
## 5. Gegenwärtiger Stand der TEVAR in Deutschland

Im Gegensatz zu vielen anderen interventionellen bzw. operativen Techniken ist die TEVAR hinsichtlich der Durchführung nicht auf eine einzelne Fachdisziplin festgelegt, sondern wird sowohl von Gefäßchirurgen, Herz/Thorax-Chirurgen, Radiologen und Kardiologen durchgeführt. Aufgrund der unterschiedlichen Ausbildung und Expertise ist anzunehmen, dass technische Ausstattung, Logistik und praktische Handhabung der TEVAR differieren. Detaillierte Daten existierten hierzu bislang jedoch nicht. Von den jeweiligen Fachgesellschaften vorgegebene Qualitätsstandards zur Vereinheitlichung der TEVAR sowie zum prä- und postoperativen Patientenmanagement fehlen nachwievor.

Um detailliertere, prozessorientierte Informationen zum gegenwärtigen klinisch-praktischen Behandlungsstandard der TEVAR in Deutschland zu erheben, führten wir in Kooperation mit der Arbeitsgruppe von Holger Eggebrecht eine bundesweite, interdisziplinäre Fragebogenaktion (German Interdisciplinary Survey on Endovascular Repair of the Thoracic Aorta- GISERTA.de) an allen endovaskulär aktiven Zentren durch (25). Hierzu wurde ein 29 Fragen umfassender Erhebungsbogen bezüglich Logistik und praktisch-technischer Durchführung der TEVAR in einer interdisziplinären Kerngruppe aus Kardiologen, Gefäßchirurgen, Herz/Thoraxchirurgen und Radiologen erarbeitet und an insgesamt 206 Zentren in Deutschland verschickt.

Insgesamt beteiligten sich 184 der 206 angeschriebenen Gefäßzentren an der Umfrage. Dies entspricht einem Fragebogenrücklauf von 89.3%. Von diesen 184 gaben 71 (39%) Zentren an, TEVAR durchzuführen bzw. durchgeführt zu haben. Im Zeitraum von 1997 bis 2003 erfolgten in Deutschland, nach Angabe der Zentren, insgesamt 2267 thorakale Stentgraftimplantationen. Die Zahl der Eingriffe nahm von 125 in den Jahren 1997/98 auf 618 im Jahr 2003 zu (Abb. 9). Fast die Hälfte der befragten Zentren (49%) gab an, weniger als 5 thorakale Stentgraftimplantationen pro Jahr durchzuführen. Die häufigste Indikation zur TEVAR war das thorakale Aortenaneurysma, gefolgt von der Typ B-Aortendissektion. Hinsichtlich des Indikationsspektrums zeigten sich Unterschiede zwischen den einzelnen Fachrichtungen, die die Eingriffe durchführten. Während Zentren unter gefäßchirurgischer Federführung überwiegend das thorakale Aortenaneurysma als Indikation zur TEVAR angaben, wurde das Indikationsspektrum der Zentren unter kardiologischer Federführung von der Aortendissektion angeführt. Diese Unterschiede im Indikationsspektrum mögen am ehesten im

unterschiedlichen Patientenspektrum der jeweiligen Fachdisziplinen begründet sein, aber auch in unterschiedlichen Indikationskriterien für die TEVAR, insbesondere bei Fällen mit Aortendissektion. Weitere Unterschiede zwischen den einzelnen Fachdisziplinen zeigten sich vor allem in der zur Planung des Eingriffs und intraoperativ eingesetzten Bildgebung sowie in der technischen Ausstattung. Auch hinsichtlich des postoperativen Patientenmanagement, insbesondere der Notwendigkeit einer Antikoagulation nach TEVAR, fand sich kein einheitliches Vorgehen.



**Abb. 9: GISERTA**

Zahl der TEVAR-Prozeduren in Deutschland von 1997/98–2003 (24).

## 6. Limitationen und Schlussfolgerungen

Die bisher weltweit gesammelten Erfahrungen bezüglich TEVAR bei Dissektion der Aorta descendens belegen nicht nur das innovative Potential dieser Behandlungsalternative, sondern zeigen auch deren Limitationen. In diesem Zusammenhang ist von besonderer Bedeutung, dass die thorakale Aorta einige besondere Herausforderungen aufwirft, die eine simple Adaptation der für die abdominelle Aorta entwickelten endovaskulären Gerätschaften und Techniken nicht zulassen (26).

Zuerst sind die hämodynamischen Kräfte im Bereich der thorakalen Aorta erheblich aggressiver und führen zu einer größeren mechanischen Beanspruchung der hier implantierten Stent-Grafts. Diese Tatsache beinhaltet das Potential für Migration und späte strukturelle Schädigungen der verwendeten Endoprothesen. Aus diesem Grunde sind regelmäßige Verlaufsbeobachtungen mit serieller Schnittbilddiagnostik (CT oder MRT) nach 1, 6 und 12 Monaten und hiernach in jährlichen Abständen dringend geboten (27). Hierbei gilt es Veränderungen der Aortenmorphologie zu dokumentieren, Prothesenschädigungen zu identifizieren und Endoleckagen nachzuweisen.

Zweitens benötigen die thorakalen Stent-Grafts eine größere Flexibilität und Konformabilität, um sich sowohl der natürlichen Krümmung im Übergang Aortenbogen/Aorta descendens als auch den Dissektionen mit besonders gewundener Morphologie anpassen zu können. Für einen langfristigen Therapieerfolg der TEVAR bedarf es aber auch morphologisch unauffälliger Segmente der nativen Aorta am proximalen Ende der Läsion um einen optimalen Endoprothesen-Aortenwand-Kontakt mit



vollständiger zirkumferentieller Abdichtung zu erzielen. „Landezonen“ mit ausgeprägter Angulation oder konischem Verlauf, aber auch Segmente mit anhaftendem Thrombus können eine schlechte Prothesenfixation zur Folge haben, wodurch die Migration von Stent-Grafts und Endoleckagen begünstigt werden.

Drittens kann der arterielle Zugangsweg zu einem kritischen Hindernis werden, da die benötigten Einführbestecke größere Dimensionen (bis zu 24 French = 8mm) aufweisen; Ursache hierfür sind die größeren Durchmesser im Bereich der thorakalen Aorta. Dieser Aspekt verlangt besondere Beachtung, da fast ein Drittel der Patienten mit Dissektion der Aorta descendens Frauen sind, deren Zugangsgefäße ohnehin in der Regel schmalkalibriger sind. Bei Patienten mit schmalkalibrigen, deutlich gewundenen und möglicherweise exzessiv kalzifizierten Iliacalarterien muß gegebenenfalls ein proximaler retroperitonealer Zugang mit direkter Cannulation oder Anlage eines Prothesen-Conduits an die Arteria iliaca communis oder abdominelle Aorta erfolgen. Schwergradige Stenosen und/oder Tortuositäten im Verlauf der abdominellen und thorakalen Aorta können Kontraindikationen für die TEVAR sein.

Problematisch kann auch die longitudinale Ausdehnung der Aortendissektion sein, die häufig über die Grenzen der deszendierenden thorakalen Aorta hinaus reicht und somit weiter proximal (Aortenbogen) bzw. distal (Aorta abdominalis) gelegene Aortenabschnitte mit einschließt. In diesem Zusammenhang gewinnen sogenannte „Hybrid“-Eingriffe zunehmend an Bedeutung, bei denen chirurgisch angelegte Bypasses nicht nur auf die linke Arteria subclavia, sondern auch auf andere supraaortale Gefäße, die geplante Überdeckung der entsprechenden Ostien durch den Stent-Graft (bei Fixation des proximalen Endes der Endoprothese im Aortenbogen) vorbereiten. Für Fälle, bei denen die Dissektion den Aortenbogen mit einbezieht, sind aber mittlerweile auch Stent-Grafts mit Fensterungen bzw. Seitarmen entwickelt worden, die eine antegrade Perfusion der supraaortalen Gefäße gestatten **(28,29)**. Die technische Durchführbarkeit dieser Systeme ist bereits belegt, wenngleich die hierzu benötigten Implantationstechniken äußerst kompliziert sind und ein hohes technisches Geschick des Anwenders verlangen **(30)**. Aus diesen Gründen wurden wiederum Techniken entwickelt, die nach Implantation des Stent-Grafts und Abdeckung von entscheidenden aortalen Seitästen eine intraprozedurale Fenestrierung des Stent-Grafts ermöglichen **(31)**.

Bei der kritischen Würdigung der TEVAR soll nicht unerwähnt bleiben, dass auch bei endovaskulär behandelten Patienten gravierende neurologische und aortale Komplikationen auftreten können. Allerdings ist das Risiko für postprozedurale Paraplegien bei TEVAR-Patienten (0.8 bis 3.6%) im Vergleich zu offen chirurgisch behandelten Patienten (1.5 bis 19%) erheblich geringer **(16,32)**. Eine Erklärung für diese Beobachtung dürfte sein, dass die TEVAR keine Aortenabklemmung („cross clamping“) mit anhaltender iatrogener Hypotension erfordert und somit spinale Reperfusionsschäden nach Freigabe des aortalen Blutflusses vermieden werden können.

Die retrograde Dissektion in die Aorta ascendens nach TEVAR ist eine gravierende Komplikation, die bei  $\approx 2\%$  der Fälle in der In-Hospital-Phase und bei weiteren 2% während der Langzeit-Nachsorge dokumentiert wird **(16)**. Die Diagnosestellung erfordert sofortige offen chirurgische Therapiemaßnahmen. Die meisten Berichte vermuten als kausale Ursache eine Stent-Graft-induzierte

Intima-Verletzung, die aufgrund unzureichender Flexibilität im Bereich der äußeren Enden der Gefäßendoprothese entsteht. Möglicherweise wird diese Komplikation künftig seltener auftreten, wenn die Hersteller vermehrt konische und vorgebogene Stent-Grafts mit biegsamen und weniger rigiden Enden anbieten.

Die Entwicklung der TEVAR als eine alternative Therapie zur offenen chirurgischen Behandlung von Typ B-Aortendissektionen ist ein äußerst interessanter Fortschritt. Obwohl bereits jetzt erkennbar ist, dass besonders Hoch-Risiko-Patienten von dieser minimal-invasiven Technik profitieren, muss die exakte Rolle dieser Therapieoption bei stabilen Patienten noch genauer definiert werden. Hierzu sind bei Fortentwicklung der verwendeten Systeme und Techniken zusätzliche Informationen insbesondere aus Langzeit-Verlaufsbeobachtungen erforderlich. Es ist zu erwarten, dass die endovaskuläre Therapiealternative bei distalen Dissektionen die Therapie der Wahl wird, wenngleich sie die konventionelle chirurgische Therapie nicht vollständig verdrängen wird. Der gegenwärtige Kenntnisstand zeigt, dass sowohl endovaskuläre als auch offen chirurgische Therapiemaßnahmen in ihren Möglichkeiten begrenzt sind. Aufgrund dieser Tatsache könnte jede der beiden Behandlungsoptionen die Limitationen und Schwächen der anderen Therapiealternative auffangen und entsprechende Lücken schließen.

## 7. Literaturverzeichnis

1. **Rehders TC**, Ince H, Nienaber CA. Aortic dissection: from aetiology to therapeutic management. *Medicine* 2006;34:296-301
2. DeBakey ME, Cooley DA, Creech O Jr. Surgical considerations of dissecting aneurysm of the aorta. *Ann Surg* 1955;142:586-610
3. Wheat MW Jr, Palmer RF, Bartley TD, Seelman RC. Treatment of dissecting aneurysms of the aorta without surgery. *J Thorac Cardiovasc Surg* 1965;50:364-73
4. Hagan PG, Nienaber CA, Isselbacher EM, Bruckman D, Karavite DJ, Russman PL, Evangelista A, Fattori R, Suzuki T, Oh JK, Moore AG, Malouf JF, Pape LA, Gaca C, Sechtem U, Lenferink S, Deutsch HJ, Diedrichs H, Marcos y Robles J, Llovet A, Gilon D, Das SK, Armstrong WF, Deeb GM, Eagle KA. The international registry of acute aortic dissection (IRAD): new insights into an old disease. *JAMA* 2000;283:897-903
5. Tsai TT, Fattori R, Trimarchi S, Isselbacher E, Myrmel T, Evangelista A, Hutchison S, Sechtem U, Cooper JV, Smith DE, Pape L, Froehlich J, Raghupathy A, Januzzi JL, Eagle KA, Nienaber CA; International Registry of Acute Aortic Dissection. Long-term survival in patients presenting with type B acute aortic dissection: insights from the International Registry of Acute Aortic Dissection. *Circulation*. 2006;114(21):2226-31
6. Svensson LG, Kouchoukos NT, Miller DC, Bavaria JE, Coselli JS, Curi MA, Eggebrecht H, Elefteriades JA, Erbel R, Gleason TG, Lytle BW, Mitchell RS, Nienaber CA, Roselli EE, Safi HJ, Shemin RJ, Sicard GA, Sundt TM 3rd, Szeto WY, Wheatley GH 3rd; Society of Thoracic Surgeons Endovascular Surgery Task Force. Expert consensus document on the treatment of descending thoracic aortic disease using endovascular stent-grafts. *Ann Thorac Surg* 2008;85(1 Suppl):S1-41
7. Shimshak TM, Giorgi LV, Hartzler GO. Successful percutaneous transluminal angioplasty of an obstructed abdominal aorta secondary to a chronic dissection. *Am J Cardiol* 1988;61:486-7
8. Walker PJ, Dake MD, Mitchell RS, Miller DC. The use of endovascular techniques for the treatment of complications of aortic dissection. *J Vasc Surg* 1993;18:1042-51
9. Williams DM, Brothers TE, Messina LM. Relief of mesenteric ischemia in type III aortic dissection with percutaneous fenestration of the aortic septum. *Radiology* 1990;174:450-2
10. **Rehders TC**, Ince H, Chatterjee T, Kische S, Nienaber CA. Percutaneous treatment of aortic dissection. *Cardiology International* 2006 (Autumn);7:87-94
11. Volodos' NL, Shekhanin VE, Karpovich IP, Troian VI, Gur'ev luA. A self-fixing synthetic blood vessel endoprosthesis. *Vestn Khir Im I I Grek* 1986;137:123-5
12. Parodi JC, Palmaz JC, Barone HD. Transfemoral intraluminal graft implantation for abdominal aortic aneurysms. *Ann Vasc Surg* 1991;5:491-9

13. Dake MD, Kato N, Mitchell RS, Semba CP, Razavi MK, Shimono T, Hirano T, Takeda K, Yada I, Miller DC. Endovascular stent-graft placement for the treatment of acute aortic dissection. *N Engl J Med* 1999;340:1546-52
14. Nienaber CA, Fattori R, Lund G, Dieckmann C, Wolf W, von Kodolitsch Y, Nicolas V, Pierangeli A. Nonsurgical reconstruction of thoracic aortic dissection by stent-graft placement. *N Engl J Med* 1999;340:1539-45
15. **Rehders TC**, Kische S, Ince H, Petzsch M, Koschyk DH, Körber T, Weber F, Nienaber CA. Endovascular stent-graft implantation is a safe therapeutic alternative for patients with dissection of the thoracic descending aorta. *Circulation* 2003;108(Suppl IV):IV-480
16. Eggebrecht H, Nienaber CA, Neuhäuser M, Baumgart D, Kische S, Schmermund A, Herold U, **Rehders TC**, Jakob HG, Erbel R. Endovascular stent-graft placement in aortic dissection – a meta-analysis. *Eur Heart J* 2006;27:489-98
17. Nienaber CA, Zannetti S, Barbieri B, Kische S, Schareck W, **Rehders TC**, on behalf of the INSTEAD study collaborators. Investigation of stent grafts in patients with type B aortic dissection: design of the INSTEAD trial – a prospective, multicenter, European randomized trial. *Am Heart J* 2005;149:592-9
18. Nienaber CA, Rousseau H, Eggebrecht H, Kische S, Fattori R, **Rehders TC**, Kundt G, Scheinert D, Czerny M, Kleinfeldt T, Zipfel B, Labrousse L, Ince H, for the INSTEAD trial. A Randomized Comparison of Strategies for Noncomplicated Type B Aortic Dissection– The INvestigation of STEnt-grafts in Aortic Dissection (INSTEAD) Trial. *N Engl J Med* (eingereicht)
19. Ince H\*, **Rehders TC\***, Petzsch M, Kische S, Nienaber CA. Stent-grafts in patients with marfan syndrome. *J Endovasc Ther* 2005;12:82-8 (\*Both authors contributed equally to this study)
20. **Rehders TC**, Schareck W, Weber F, Ince H, Schneider H, Korber T, Petzsch M, Nienaber CA. Images in cardiovascular medicine. Giant true aneurysm of the left subclavian artery. *Circulation* 2003;107:1827-8
21. **Rehders TC**, Petzsch M, Ince H, Kische S, Korber T, Koschyk DH, Chatterjee T, Weber F, Nienaber CA. Intentional occlusion of the left subclavian artery during stent-graft implantation in the thoracic aorta: risk and relevance. *J Endovasc Ther* 2004;11:659-66
22. Koschyk DH, Nienaber CA, Knap M, Hofmann T, Kodolitsch YV, Skriabina V, Ismail M, Franzen O, **Rehders TC**, Dieckmann C, Lund G, Reichenspurner H, Meinertz T. How to guide stent-graft implantation in type B aortic dissection? Comparison of angiography, transesophageal echocardiography and intravascular ultrasound. *Circulation* 2005;112(9 Suppl):I260-4

23. Nienaber CA, Kische S, Zeller T, **Rehders TC**, Schneider H, Lorenzen B, Bunger C, Ince H. Provisional extension to induce complete attachment after stent-graft placement in type B aortic dissection: the PETTICOAT concept. *J Endovasc Ther* 2006;13:738-46
24. Nienaber CA, Kische S, **Rehders TC**, Schneider H, Chatterjee T, Bunger CM, Hoppner R, Ince H. Rapid pacing for better placing: comparison of techniques for precise deployment of endografts in the thoracic aorta. *J Endovasc Ther* 2007;14:506-12
25. Eggebrecht H, Pamler R, Zipfel B, Herold U, Chavan A, **Rehders TC**, Nienaber CA, Hetzer R, Jakob HG, Mehta RH, Erbel R. Thoracic aorta endografts: variations in practice among medical specialists. *Catheter Cardiovasc Interv* 2006;68:843-52
26. Swee W, Dake MD. Endovascular management of thoracic dissections. *Circulation* 2008;117:1460-73
27. Weigang E, Nienaber CA, **Rehders TC**, Ince H, Parker J, Vahl CF, Beyersdorf F. Management von Patienten mit Aortendissektion. *Dtsch Arztebl* 2008;105(38):639-45
28. Stanley BM, Semmens JB, Lawrence-Brown MM, Goodman MA, Hartley DE. Fenestration in endovascular grafts for aortic aneurysm repair: new horizons for preserving blood flow in branch vessels. *J Endovasc Ther.* 2001; 8: 16–24
29. Inoue K, Hosokawa H, Iwase T, Sato M, Yoshida Y, Ueno K, Tsubokawa A, Tanaka T, Tamaki S, Suzuki T. Aortic arch reconstruction by transluminally placed endovascular branched stent graft. *Circulation.* 1999; 100 (suppl II): II-316–II-321
30. Saito N, Kimura T, Odashiro K, Toma M, Nobuyoshi M, Ueno K, Kita T, Inoue K. Feasibility of the Inoue single-branched stent-graft implantation for thoracic aortic aneurysm or dissection involving the left subclavian artery: short- to medium-term results in 17 patients. *J Vasc Surg.* 2005 Feb;41(2):206-12
31. McWilliams RG, Murphy M, Hartley D, Lawrence-Brown MM, Harris PL. In situ stent-graft fenestration to preserve the left subclavian artery. *J Endovasc Ther.* 2004; 11: 170–174
32. Buth J, Harris PL, Hobo R, van Eps R, Cuypers P, Duijm L, Tielbeek X. Neurologic complications associated with endovascular repair of thoracic aortic pathology: Incidence and risk factors. a study from the European Collaborators on Stent/Graft Techniques for Aortic Aneurysm Repair (EUROSTAR) registry. *J Vasc Surg.* 2007;46(6):1103-10

## **C. CURRICULUM VITAE**

*Name:* Dr. med. Tim Christopher Rehders

Rostock, im November 2008

Dr. med. Tim C. Rehders

## D. PUBLIKATIONSVERZEICHNIS

### Publikationen in wissenschaftlichen Journalen mit Impact-Faktor:

Kumulativer Impact aller Originalarbeiten: **156,4**

38. Kische S, Akin I, Ince H, **Rehders TC**, Schneider H, Ortak J, Nienaber CA. Stent-Graft Repair in Acute and Chronic Diseases of the Thoracic Aorta. **Rev Esp Cardiol** 2008;61(10):1070-86 **IF 2.207**
37. Schneider H, Ince H, **Rehders T**, Körber T, Weber F, Kische S, Chatterjee T, Nienaber CA; für das Drip&Ship-Netzwerk District of Rostock Infarct Project & Shipping Patients. Treatment of Acute ST Elevation Myocardial Infarction in a Regional Network ("Drip&Ship Network Rostock"). **Herz** 2007;32(8):635-40 **IF 0.405**
36. Nienaber CA, Kische S, **Rehders TC**, Schneider H, Chatterjee T, Bunger CM, Hoppner R, Ince H. Rapid pacing for better placing: comparison of techniques for precise deployment of endografts in the thoracic aorta. **J Endovasc Ther** 2007;14:506-12 **IF 2.392**
35. Nienaber CA, Kische S, Zeller T, **Rehders TC**, Schneider H, Lorenzen B, Bunger C, Ince H. Provisional extension to induce complete attachment after stent-graft placement in type B aortic dissection: the PETTICOAT concept. **J Endovasc Ther** 2006;13:738-46 **IF 2.392**
34. Kleinfeldt T, Ince H, **Rehders TC**, Nienaber CA. The diagnostic dilemma of acute thoracic pain. **Internist** 2007;48:75-8 **IF 0.271**
33. Eggebrecht H, Pamler R, Zipfel B, Herold U, Chavan A, **Rehders TC**, Nienaber CA, Hetzer R, Jakob HG, Mehta RH, Erbel R. Thoracic aorta endografts: variations in practice among medical specialists. **Catheter Cardiovasc Interv** 2006;68:843-52 **IF 1.755**
32. Ince H, **Rehders TC**, Kische S, Drawert S, Adolf E, Kleinfeldt, Petzsch M, Nienaber CA. G-CSF in the setting of acute myocardial infarction. **Eur Heart J** 2006;8 (Suppl. H):H40-H45 **IF 7.924**
31. Nienaber CA, **Rehders TC**, Ince H. Interventional strategies for treatment of aortic dissection. **J Cardiovasc Surg** 2006;47:487-96 **IF 1.570**
30. Kleinfeldt T, **Rehders TC**, Nienaber CA, Ince H, Schneider H, Virchow JC. Hematothorax after sudden chest pain. **Dtsch Med Wochenschr** 2006;131:1315-8 **IF 0.433**

29. Schneider H, Weber F, Holzhausen C, Korber T, Ince H, **Rehders T**, Nienaber CA.  
Dual antithrombotic therapy after implantation of coronary stents.  
**Dtsch Med Wochenschr** 2006;131:1105-10 **IF 0.433**
28. Eggebrecht H, Pamler R, Zipfel B, Herold U, Chavan A, **Rehders TC**, Hetzer R, Nienaber CA, Jakob HG, Erbel R.  
Stent-graft implantation in the thoracic aorta. Results of an interdisciplinary survey in Germany.  
**Dtsch Med Wochenschr** 2006;131:730-4 **IF 0.433**
27. Kleinfeldt T, **Rehders TC**, Raab U, Ince H, Nienaber CA.  
Paraplegia after acute thoracic pain.  
**Internist** 2006;47:76-9 **IF 0.271**
26. **Rehders TC**, Ince H, Nienaber CA.  
Aortic dissection: from aetiology to therapeutic management.  
**Medicine** 2006;34:296-301 **IF 4.721**
25. Eggebrecht H, Nienaber CA, Neuhäuser M, Baumgart D, Kische S, Schmermund A, Herold U, **Rehders TC**, Jakob HG, Erbel R.  
Endovascular stent-graft placement in aortic dissection – a meta-analysis.  
**Eur Heart J** 2006;27:489-98 **IF 7.924**
24. Ince H, Petzsch M, Kleine HD, Schmidt H, **Rehders T**, Körber T, Schümichen C, Freund M, Nienaber CA.  
Preservation from left ventricular remodeling by front-integrated revascularization and stem cell liberation in evolving acute myocardial infarction by use of granulocyte-colony-stimulating factor (FIRSTLINE-AMI).  
**Circulation** 2005;112:3097-106 **IF 12.755**
23. Adolph E, Chatterjee T, Ince H, Eckard H, **Rehders T**, Kische S, Drawert S, Petzsch M, Nienaber CA.  
Contrast-media-induced nephrotoxicity.  
**Dtsch Med Wochenschr** 2005;130:2391-6 **IF 0.433**
22. Ince H, Petzsch M, Kleine HD, Eckard H, **Rehders T**, Burska D, Kische S, Freund M, Nienaber CA.  
Prevention of left ventricular remodeling with granulocyte colony-stimulating factor after acute myocardial infarction: final 1-year results of the Front-Integrated Revascularization and Stem Cell Liberation in Evolving Acute Myocardial Infarction by Granulocyte Colony-Stimulating Factor (FIRSTLINE-AMI) Trial.  
**Circulation** 2005;112(9 Suppl):I73-80 **IF 12.755**



21. Koschyk DH, Nienaber CA, Knap M, Hofmann T, Kodolitsch YV, Skriabina V, Ismail M, Franzen O, **Rehders TC**, Dieckmann C, Lund G, Reichenspurner H, Meinertz T.  
How to guide stent-graft implantation in type B aortic dissection? Comparison of angiography, transesophageal echocardiography and intravascular ultrasound.  
**Circulation** 2005;112(9 Suppl):I260-4 **IF 12.755**
20. Nienaber CA, Zannetti S, Barbieri B, Kische S, Schareck W, **Rehders TC**, on behalf of the INSTEAD study collaborators.  
Investigation of stent grafts in patients with type B aortic dissection: design of the INSTEAD trial – a prospective, multicenter, European randomized trial.  
**Am Heart J** 2005;149:592-9 **IF 3.694**
19. Ince H, Petzsch M, **Rehders TC**, Kische S, Chatterjee T, Nienaber CA.  
Percutaneous transplantation of autologous myoblasts in ischemic cardiomyopathy.  
**Herz** 2005;30:223-31 **IF 0.405**
18. Ince H\*, **Rehders TC\***, Petzsch M, Kische S, Nienaber CA.  
Stent-grafts in patients with marfan syndrome. \*Both authors contributed equally to this study.  
**J Endovasc Ther** 2005;12:82-8 **IF 2.392**
17. **Rehders TC**, Petzsch M, Ince H, Kische S, Körber T, Koschyk DH, Chatterjee T, Weber F, Nienaber CA.  
Intentional occlusion of the left subclavian artery during stent-graft implantation in the thoracic aorta: risk and relevance.  
**J Endovasc Ther** 2004;11:659-66 **IF 2.392**
16. Ince H, Petzsch M, **Rehders TC**, Chatterjee T, Nienaber CA.  
Transcatheter transplantation of autologous skeletal myoblasts in postinfarction patients with severe left ventricular dysfunction.  
**J Endovasc Ther** 2004;11:695-704 **IF 2.392**
15. Nienaber CA, Richartz BM, **Rehders T**, Ince H, Petzsch M.  
Aortic intramural haematoma: natural history and predictive factors for complications.  
**Heart** 2004;90:372-4 **IF 4.141**
14. Ince H, Petzsch M, **Rehders T**, Kische S, Körber T, Weber F, Nienaber CA.  
Percutaneous endovascular repair of aneurysm after previous coarctation surgery - Response.  
**Circulation** 2003;109:e317 **IF 12.755**
13. Ince H, Petzsch M, **Rehders T**, Kische S, Körber T, Weber F, Nienaber CA.  
Percutaneous endovascular repair of aneurysm after previous coarctation surgery.  
**Circulation** 2003;108:2967-70 **IF 12.755**

12. Koschyk DH, Meinertz T, Hofmann T, Kodolitsch YV, Dieckmann C, Wolf W, Knap M, Kiraly Z, Steffen W, Beythien C, Lund G, **Rehders T**, Nienaber CA.  
Value of intravascular ultrasound for endovascular stent-graft placement in aortic dissection and aneurysm.  
**J Card Surg** 2003;18:471-7 **IF 0.532**
11. Nienaber CA, Ince H, Weber F, **Rehders T**, Petzsch M, Meinertz T, Koschyk DH.  
Emergency stent-graft placement in thoracic aortic dissection and evolving rupture.  
**J Card Surg** 2003;18:464-70 **IF 0.532**
10. **Rehders TC**, Schareck W, Weber F, Ince H, Schneider H, Korber T, Petzsch M, Nienaber CA.  
Images in cardiovascular medicine. Giant true aneurysm of the left subclavian artery.  
**Circulation** 2003;107:1827-8 **IF 12.755**
09. Weber F, Schneider H, Korber T, Petzsch M, **Rehders T**, Nienaber CA.  
Percutaneous stents for the treatment of stenosis of descending aorta.  
**Z Kardiol** 2003;92:84-9 **IF 0.971**
08. **Rehders TC**, Ince H, Nienaber CA.  
Aortic dissection  
**Medicine** 2002; 30:187-90 **IF 4.721**
07. Nienaber CA, Ince H, Petzsch M, **Rehders T**, Körber T, Schneider H, Weber F.  
Endovascular treatment of thoracic aortic dissection and its variants.  
**Acta Chir Belg** 2002;102:292-8 **IF 0.394**
06. Nienaber CA, **Rehders TC**, Fratz S.  
Detection and assessment of congenital heart disease with magnetic resonance techniques.  
**J Cardiovasc Magn Reson** 1999;1:169-84 **IF 1.867**
05. Antman EM, Gibson CM, de Lemos JA, Giugliano RP, McCabe CH, Coussement P, Menown I, Nienaber CA, **Rehders TC**, Frey MJ, Van der Wieken R, Andresen D, Scherer J, Anderson K, Van de Werf F, Braunwald E.  
Combination reperfusion therapy with abciximab and reduced dose reteplase: results from TIMI 14. The Thrombolysis in Myocardial Infarction (TIMI) 14 Investigators.  
**Eur Heart J** 2000;21:1944-53 **IF 7.924**
04. Boekstegers P, Peter W, von Degenfeld G, Nienaber CA, Abend M, **Rehders TC**, Habazettl H, Kapsner T, von Ludinghausen M, Werdan K.  
Preservation of regional myocardial function and myocardial oxygen tension during acute ischemia in pigs: comparison of selective synchronized suction and retroinfusion of coronary veins to synchronized coronary venous retroperfusion.  
**J Am Coll Cardiol** 1994; 23:459-69 **IF 11.054**
03. Nienaber CA, Abend M, **Rehders TC**, Stiel GM, Lund G.  
Synchronized coronary vein retroperfusion for identification of myocardium with chronic ischemic disorders of wall movement ("hibernating myocardium").  
**Z Kardiol** 1993;82:415-24 **IF 0.971**

02. **Rehders TC**, Nienaber CA.  
Subepicardial hematoma (haemorrhagia per rhexin) after elective PTCA with consecutive compression of the distal RIVA  
**Z Kardiol** 1993;82:94-8 **IF 0.971**
01. Nienaber CA, **Rehders TC**, Abend M, Chen C.  
Synchronized coronary venous retroperfusion: protection from ischemia in coronary angioplasty (PTCA).  
**Z Kardiol** 1992;81:645-55 **IF 0.971**

**Originalarbeiten in Pub-Med gelisteten Journalen (derzeit ohne Impact-Faktor):**

05. Akin I, Kische S, **Rehders TC**, Chatterjee T, Schneider H, Körber T, Nienaber CA, Ince H.  
Current role of endovascular therapy in Marfan patients with previous aortic surgery.  
**Vasc Health Risk Manag** 2008;4:59-66
04. Chatterjee T, Ritz A, Ince H, Nienaber ChA, **Rehders TC**.  
Positive Beeinflussung kardiovaskulärer Risikofaktoren durch Blockade des Endocannabinoidsystems.  
**Praxis** 2008;97:613-21
03. Ince H, Petzsch M, **Rehders TC**, Dunkelmann S, Nienaber CA.  
G-CSF in acute myocardial infarction - experimental and clinical findings.  
**Anadolu Kardiyol Derg** 2006;6:261-3
02. Chatterjee T, Ritz A, **Rehders TC**, Ince H, Kische S, Petzsch M, Nienaber CA.  
Percutaneous transcatheter closure of patent foramen ovale  
**Minerva Cardioangiol** 2006;54:31-9.
01. Chatterjee T, Petzsch M, Ince H, **Rehders TC**, Körber T, Weber F, Schneider H, Auf der Maur C, Nienaber CA.  
Interventional closure with Amplatzer PFO occluder of patent foramen ovale in patients with paradoxical cerebral embolism.  
**J Interven Cardiol** 2005;18:173-9

**Sonstige Originalarbeiten:**

16. Weigang E, Nienaber CA, **Rehders TC**, Ince H, Parker J, Vahl CF, Beyersdorf F.  
Management von Patienten mit Aortendissektion.  
**Dtsch Arztebl** 2008;105(38):639-45
15. Körber T, Schneider H, Kische S, **Rehders T**, Ince H, Nienaber CA.  
Stellenwert bildgebender Verfahren in der Diagnostik thorakaler Aortenerkrankungen.  
**Kardiologie up2date** Heft 1, 4. Jahrgang, März 2008:16-21
14. Akin A, Kische S, **Rehders TC**, Ince H, Nienaber C.  
Diagnostik und Therapie der chronischen Aortendissektion.  
**Kardiologie up2date** Heft 1, 4. Jahrgang, März 2008:67-79
13. Schneider H, Ince H, Kische S, **Rehders TC**, Nienaber CA.  
Management der Aortenisthmusstenose im Erwachsenenalter: Diagnostik, Prognose und  
Behandlung.  
**Kardiologie up2date** Heft 1, 4. Jahrgang, März 2008:85-95
12. Akin I, Kische S, **Rehders TC**, Ince H, Böckler D, Nienaber CA.  
Ätiologie, Diagnostik und Therapie der Aortendissektion.  
**Intensivmedizin up2date** Heft 1, 4. Jahrgang, Februar 2008:33-46
11. Akin I, Kische S, **Rehders TC**, Ince H, Nienaber CA.  
Diagnosis and management of chronic stable aortic dissection.  
**J Vasc Endovasc Surg** 2007;14:209-20
10. Kische S, **Rehders TC**, Akin I, Ince H, Nienaber CA.  
Role of interventional repair in the thoracic aorta.  
**Future Cardiology** 2007;Vol.3 (No.4):399-412
09. Kische S, Ince H, Liebold A, **Rehders TC**, Nienaber CA.  
Hybridtherapie bei Aneurysma verum des Aortenbogens.  
**Kardiologie up2date** Heft 1, 3. Jahrgang, März 2007:13-6
08. Ince H, Kische S, **Rehders TC**, Nienaber CA.  
Interventionelle Versorgung des Aneurysmas der deszendierenden thorakalen Aorta.  
**Kardiologie up2date** Heft 1, 3. Jahrgang, März 2007:71-83
07. **Rehders TC**, Ince H, Chatterjee T, Kische S, Nienaber CA.  
Percutaneous treatment of aortic dissection.  
**Cardiology International** 2006 (Autumn; ISSN: 14688581);7:87-94
06. Chatterjee T, **Rehders TC**, Ritz A, Kische S, Petzsch M, Ince H, Nienaber CA.  
Perkutaner Verschluss des offenen Foramen ovale nach paradoxer Embolie.  
**Med Welt** 2006;57:519-27

05. **Rehders TC**, Ince H, Schneider H, Chatterjee T, Nienaber CA.  
Diagnostisches und therapeutisches Management bei akutem Aortensyndrom.  
**Kardiologie up2date** Heft 1, 2. Jahrgang, März 2006: 75-92
04. **Rehders TC**, Chatterjee T, Ince H, Petzsch M, Kische S, Nienaber CA.  
Endovascular therapy for pathology of the descending thoracic aorta: current status and indications.  
**Kardiovaskuläre Medizin** 2005;8:89-96
03. Nienaber CA, Eagle KA, Ince H, **Rehders TC**.  
Diagnostik und Management der Aortendissektion – Orientierung zwischen Empfehlungen und Registerdaten.  
**Kardiologie up2date** Heft 1, 1. Jahrgang, März 2005: 63-78
02. Nienaber CA, Ince H, **Rehders TC**, Weber F.  
Klinische Risikoeinschätzung bei Aortendissektion.  
**Kardiologie up2date** Heft 1, 1. Jahrgang, März 2005: 81-91
01. **Rehders TC**, Nienaber CA.  
Reperfusionstherapie beim akuten Myokardinfarkt: aktueller Stand der Therapieoptionen.  
**Hamburger Ärzteblatt** 1999;53:156-61

**Buchbeiträge:**

17. Nienaber CA, **Rehders TC**, Kische S, Akin I, Ince H.  
Management of uncomplicated Type B dissection.  
In: *Vascular and endovascular consensus update*. Greenhalgh RM, ed.  
(ISBN: 0-9544687-5-9) BIBA Medical Ltd. (London) 2008:175-85
16. Nienaber CA, Akin I, **Rehders TC**, Ince H, Kische S.  
The role of stent-grafts in type B dissection and other aortic pathologies.  
In: *Thoracic aortic dissections & their endovascular treatment*. Amor M, Bergeron P, Inglese L, eds. MEET 2007:139-48.
15. **Rehders TC**, Ince H, Kische S, Petzsch M, Nienaber CA.  
Catheter interventions in dissecting aneurysms of the aorta.  
In: *Percutaneous interventions for congenital heart disease*. Sievert H, Qureshi SA, Wilson N, Hijazi ZM, eds. (ISBN-13: 978-1-84184-556-2) Informa UK Ltd. (London) 2007: 519-27
14. **Rehders TC**, Nienaber CA.  
Stentgraftprothese für thorakale Aortenläsionen: Grabgesang der offenen operativen Therapie?  
In: *VASYNKON 2006 – Minimale versus maximale invasive Therapie von arteriellen Gefäßkrankheiten*. Hrsg. Sandmann W, Grotemeyer D, Grabensee B, Mödder U. (ISBN-13: 978-3-8322-5084-3) Shaker Verlag (Aachen) 2006: 39-59
13. Ince H, **Rehders TC**, Kische S, Schneider H, Nienaber CA.  
Uncomplicated type B dissections require intervention.  
In: *More vascular and endovascular controversies*. Greenhalgh RM, ed.  
(ISBN:0-9544687-3-2) BIBA Medical Ltd. (London) 2006:65-71
12. **Rehders TC**, Ince H, Kische S, Nienaber CA.  
Chapter 9 - Thoracic Aorta.  
In: *Mastering Endovascular Techniques: A guide to excellence*. Lanzer P, ed.  
(ISBN-13: 978-1-58255-967-4) Lippincott Williams & Wilkins (Philadelphia) 2006:293-303
11. **Rehders TC**, Nienaber CA.  
Denkanstoß: Endovaskuläre Therapie bei Aortendisektion.  
In: *HerzAkutMedizin*. Hrsg. Zerkowski HR, Baumann G.  
(ISBN 3-7985-1505-0) Steinkopff Verlag Darmstadt 2006: 632-38
10. Ince H, **Rehders TC**, Kische S, Petzsch M, Nienaber CA.  
Thoracic type B dissections: endovascular options.  
In: *Towards vascular and endovascular consensus*. Greenhalgh RM, ed.  
(ISBN 0-9544687-2-4) BIBA Medical Ltd. (London) 2005:118-26

09. Nienaber CA, **Rehders TC**, Ince H, Petzsch M, Kische S, Chatterjee T, Bauer HG, Weber F.  
Endovascular therapy of dissection and dissecting aneurysm in the thoracic aorta.  
In: *The Paris Course on Revascularization*. Marco J, Serruys P, Biamino G, eds.  
(ISBN 2-913628-16-8) EUROPA EDITION, PCR 2004: 365-71.
08. Nienaber CA, Ince H, **Rehders T**, Weber F.  
Indications for thoracic aortic endografting: the cardiologist's point of view.  
In: *Thoracic Aorta Endografting – A Multidisciplinary Approach*. Amor M, Bergeron P, Castriota F, eds. MEET 2004:305-312.
07. Ince H, **Rehders T**, Kische S, Petzsch M, Bauer HG, Chatterjee T, Raab U, Weber F, Nienaber CA.  
The endovascular treatment of acute aortic dissection: from set-up to final angiography.  
In: *Thoracic Aorta Endografting – A Multidisciplinary Approach*. Amor M, Bergeron P, Castriota F, eds. MEET 2004:115-20.
06. Nienaber CA, Petzsch M, Weber F, **Rehders T**, Schareck W, Bauer HG, Kische S, Ince H, Eagle K.  
Causes and natural history of thoracic aortic dissection.  
In: *Thoracic Aorta Endografting – A Multidisciplinary Approach*. Amor M, Bergeron P, Castriota F, eds. MEET 2004: 31-39.
05. Nienaber CA, **Rehders TC**, Ince H, Kische S, Petzsch M, Weber F, Schareck W.  
Endovascular therapy of dissection and dissecting aneurysm in the thoracic aorta.  
In: *The Paris Course on Revascularization*. Marco J, Serruys P, Biamino G, eds.  
(ISBN 2-913628-12-5) EUROPA EDITION, PCR 2003:451-58.
04. Ince H, **Rehders TC**, Nienaber CA.  
Thoracic aneurysms and type B dissections should be treated by stent-graft. For the motion.  
In: *The evidence for vascular and endovascular reconstruction*. Greenhalgh RM, ed.  
(ISBN: 0-7020-2675-1) Elsevier Science Limited (Edinburgh) 2002: 119-125.
03. Ince H, **Rehders TC**, Nienaber C.  
Implante de stent percutáneo en el síndrome aórtico agudo.  
In: *Síndrome aórtico agudo*. Vilacosta I, San Román JA, eds.  
(ISBN: 84-8124-198-9) Prous Science (Barcelona) 2002:293-301.
02. Nienaber CA, **Rehders T**, Weber F, Meinertz T, Schareck W.  
Endovascular therapy of dissection and dissecting aneurysm.  
In: *The Paris Course on Revascularization*. Marco J, Serruys P, Biamino G, eds.  
(ISBN 2-913628-07-9) EUROPA EDITION, PCR 2002: 369-74.
01. **Rehders TC**, Nienaber CA.  
Complications of stent graft placement in the thoracic aorta.  
In: Branchereau A, Jacobs M, eds. *Complications in vascular and endovascular surgery part I*.  
New York: Futura Publishing Company, 2001:185-92

**Abstracts in wissenschaftlichen Journalen:**

41. Schneider H, Puskeiler D, Ince H, **Rehders TC**, Körber T, Kische S, Akin I, Weber F, Nienaber CA.  
Effizienz und Komplikationsrate von 2 unterschiedlichen Dosierungen des GP 2b3a Rezeptor Antagonisten Tirofiban in der PCI von Patienten mit Akutem Koronarsyndrom (ACS).  
**Clin Res Cardiol** 2008;97(Suppl 1):V602. 74. Jahrestagung der Deutschen Gesellschaft für Kardiologie (27.-29.03.2008) in Mannheim
40. Kische S, **Rehders TC**, Schneider H, Lorenzen B, Nienaber CA, Ince H.  
Provisional extension to induce complete attachment after stent-graft placement in type B aortic dissection: the PETTICOAT concept.  
**Eur Heart J** 2007;28 (Abstract Suppl.):649. European Society of Cardiology Congress (1.-5.09.2007) in Wien/Österreich
39. Koschyk D, Ismail M, Nienaber CA, Ince H, **Rehders T**, Kische S, Reichenspurner H, Meinertz T.  
Guidance of Stent-Graft Implantation in Type B Aortic Dissections. Comparison of Angiography, TEE and IVUS.  
**Clin Res Cardiol** 2007: 96(Suppl 1):P553. 73. Jahrestagung der Deutschen Gesellschaft für Kardiologie (12.-14.04.2007) in Mannheim
38. Schneider H, Weber F, Ince H, **Rehders T**, Kische S, Nienaber CA.  
Prozedurale Erfolgsrate, Komplikationen und Follow-up nach primärer stentgeschützter Angioplastie der Aortenisthmusstenose im Erwachsenenalter.  
**Clin Res Cardiol** 2007: 96(Suppl 1):KN1122. 73. Jahrestagung der Deutschen Gesellschaft für Kardiologie (12.-14.04.2007) in Mannheim
37. Kische S, Ince H, **Rehders T**, Weber F, Schneider H, Nienaber CA.  
Provisional Extension to Induce Complete attachment after Stent-graft placement in Type B Aortic Dissection – The PETTICOAT Concept.  
**Clin Res Cardiol** 2007: 96(Suppl 1):V1872. 73. Jahrestagung der Deutschen Gesellschaft für Kardiologie (12.-14.04.2007) in Mannheim
36. Schneider H, Weber F, Ince H, **Rehders TC**, Kische S, Nienaber CA.  
Primary stent-protected angioplasty of aortic coarctation in adults.  
**TCT2006**: 06-A-1588-CRF (tracking number). Transcatheter Cardiovascular Therapeutics (22.-27.10.2006) in Washington, D.C./U.S.A.
35. Kische S, **Rehders T**, Petzsch M, Schneider H, Nienaber C, Ince H.  
Prognosis after endovascular repair of thoracic aortic aneurysms: combined clinical and imaging follow-up in 85 patients treated with stent-grafts.  
**Eur Heart J** 2006;27(Abstract Suppl):P1614. European Society of Cardiology Congress (2.-6.09.2006) in Barcelona/Spanien



34. Ince H, Kische H, **Rehders T**, Petzsch M, Weber F, Schneider H, Nienaber CA.  
Endovaskuläre Implantation von Stentgrafts beim thorakalen Aortenaneurysma unter prognostischen Gesichtspunkten.  
**Clin Res Cardiol** 2006;95(Suppl 5):P767. 72. Jahrestagung der Deutschen Gesellschaft für Kardiologie (20.-22.04.2006) in Mannheim
33. Kische S, Ince H, **Rehders T**, Petzsch M, Schneider H, Weber F, Nienaber CA.  
Rekonstruktion traumatischer Aortenläsionen mittels Stentgraft-Implantation.  
**Clin Res Cardiol** 2006;95(Suppl 5):P768. 72. Jahrestagung der Deutschen Gesellschaft für Kardiologie (20.-22.04.2006) in Mannheim
32. Ince H, Petzsch M, Eckard H, Kleine D, Kische S, **Rehders T**, Freund M, Nienaber CA.  
Preservation from left ventricular remodeling by front-integrated revascularization and stem cell liberation in evolving acute myocardial infarction using granulocyte-colony stimulating factor (FIRSTLINE-AMI).  
**Clin Res Cardiol** 2006;95(Suppl 5):P1243. 72. Jahrestagung der Deutschen Gesellschaft für Kardiologie (20.-22.04.2006) in Mannheim
31. Ince H, Petzsch M, Eckard H, **Rehders T**, Nienaber CA.  
Prevention of remodeling with G-CSF in acute myocardial infarction.  
**Circulation** 2005;112(Suppl II):II-33. AHA 78. Scientific Sessions (13.-16.11.2005) in Dallas/U.S.A.
30. Petzsch M, **Rehders T**, Ince H, Eckard H, Kische S, Nienaber CA.  
Minimal-invasive treatment of pseudoaneurysms of the femoral artery by ultrasound-guided aspiration-reinjection repair.  
**Circulation** 2005;112(Suppl II):II-612. AHA 78. Scientific Sessions (13.-16.11.2005) in Dallas/U.S.A.
29. Ince H, **Rehders T**, Petzsch M, Kische S, Nienaber CA.  
Endovascular stent-grafts in patients with Marfan`s syndrome.  
**Z Kardiol** 2005;94(Suppl 1):P 429. 71. Jahrestagung der Deutschen Gesellschaft für Kardiologie (31.03.-02.04.2005) in Mannheim
28. Petzsch M, Ince H, Kleine HD, Schmidt H, **Rehders T**, Körber T, Freund M, Nienaber CA.  
No aggravated restenosis with G-CSF in AMI. Insights from FIRSTLINE-AMI (Front-integrated revascularization and stem cell liberation in evolving acute myocardial infarction by granulocyte colony-stimulating factor).  
**Z Kardiol** 2005;94(Suppl 1):P 453. 71. Jahrestagung der Deutschen Gesellschaft für Kardiologie (31.03.-02.04.2005) in Mannheim
27. Ince H, Petzsch M, **Rehders T**, Chatterjee T, Nienaber CA.  
Transcatheter Transplantation of Autologous Skeletal Myoblasts in Postinfarction Patients with Severe Left Ventricular Dysfunction.  
**Z Kardiol** 2005;94(Suppl 1):V 650. 71. Jahrestagung der Deutschen Gesellschaft für Kardiologie (31.03.-02.04.2005) in Mannheim

26. Ince H, Petzsch M, Kleine HD, Schmidt H, **Rehders T**, Körber T, Freund M, Nienaber CA.  
Efficacy of G-CSF on mobilization of CD34+ mononuclear blood stem cells. Insights from FIRSTLINE-AMI (Front-integrated revascularization and stem cell liberation in evolving acute myocardial infarction by granulocyte colony-stimulating factor).  
**Z Kardiol** 2005;94(Suppl 1):P 454. 71. Jahrestagung der Deutschen Gesellschaft für Kardiologie (31.03.-02.04.2005) in Mannheim
25. Kische S, Ince H, **Rehders T**, Petzsch M, Nienaber C.  
Prognostische Evaluation nach endovaskulärer Therapie thorakaler Aortenaneurysmen. Klinische und morphologische Implikationen nach Stent-Graft-Implantation.  
**Z Kardiol** 2005;94(Suppl 1):P 1038. 71. Jahrestagung der Deutschen Gesellschaft für Kardiologie (31.03.-02.04.2005) in Mannheim
24. Eggebrecht H, Nienaber C, Neuhäuser M, Baumgart D, Kische S, **Rehders T**, Erbel R.  
Endovascular Stent-Graft Placement in Aortic Dissection – A Metaanalysis.  
**Z Kardiol** 2005;94(Suppl 1):V 1535. 71. Jahrestagung der Deutschen Gesellschaft für Kardiologie (31.03.-02.04.2005) in Mannheim
23. Petzsch M, Körber T, Eckard H, **Rehders T**, Ince H, Burska D, Chatterjee T.  
Langzeit-Prognose bei abszedierender infektiöser Endokarditis (IE).  
**Z Kardiol** 2005;94(Suppl 1):P 441. 71. Jahrestagung der Deutschen Gesellschaft für Kardiologie (31.03.-02.04.2005) in Mannheim
22. Ince H, **Rehders TC**, Petzsch M, Kische S, Nienaber CA.  
Marfan Syndrome is Not a Contraindication for Stent-Graft Therapy.  
**J Endovasc Ther** 2005;12(Suppl I):I-19. International Congress XVIII on Endovascular Interventions (13.-17.02.2005) in Arizona /U.S.A.
21. Koschyk DH, Nienaber CA, Kodolitsch YV, Knap M, Franzen O, **Rehders T**, Hofmann T.  
How to guide stent-graft implantation in aortic type B dissection?  
**Circulation** 2004;110(Suppl III):III-671. AHA 77. Scientific Sessions (7.-10.11.2004) in New Orleans/U.S.A.
20. Ince H, Petzsch M, Kleine HD, Schmidt H, **Rehders T**, Körber T, Chatterjee T, Freund M, Nienaber CA.  
Prevention of LV remodeling with G-CSF in acute myocardial infarction: insights from FIRSTLINE-AMI (Front-integrated revascularization and stem cell liberation in evolving acute myocardial infarction by granulocyte colony-stimulating factor).  
**Circulation** 2004;110(Suppl III):III-352. AHA 77. Scientific Sessions (7.-10.11.2004) in New Orleans/U.S.A.

19. Petzsch M, Ince H, Kleine HD, Schmidt H, **Rehders T**, Körber T, Freund M, Nienaber CA.  
No restenosis after G-CSF in acute myocardial infarction: insights from FIRSTLINE-AMI (Front-integrated revascularization and stem cell liberation in evolving acute myocardial infarction by granulocyte colony-stimulating factor).  
**Circulation** 2004;110(Suppl III):III-238. AHA 77. Scientific Sessions (7.-10.11.2004) in New Orleans/U.S.A.
18. Knauerhase A, Hillenbrandt K, Zingler C, **Rehders TC**, Hampel R.  
Diabetes mellitus increases the risk for osteoporosis.  
**Calcif Tissue Int** 2004;74(Suppl 1): S45 (P 092). 31<sup>st</sup> European Symposium on calcified tissues 2004 (5.-9.06.2004) in Nizza/Franhreich
17. Petzsch M, Ince H, Körber T, **Rehders T**, Drawert S, Chatterjee T, Nienaber CA.  
Der Aspirations-Reinjektionsverschluß des postpunktionellen Pseudoaneurysmas der Arteria femoralis.  
**Z Kardiologie** 2004;93(Suppl 3):III/115 (P436). 70.Jahrestagung der Deutschen Gesellschaft für Kardiologie (15.-17.04.2004) in Mannheim
16. Petzsch M, Körber T, Ince H, **Rehders T**, Chatterjee T, Nienaber CA.  
Langzeit-Prognose der infektiösen Endokarditis.  
**Z Kardiologie** 2004;93(Suppl 3):III/376 (P1342). 70.Jahrestagung der Deutschen Gesellschaft für Kardiologie (15.-17.04.2004) in Mannheim
15. Nienaber CA, **Rehders T**, Kische S, Ince H, Petzsch M, Körber T, Weber F, Schareck W.  
Stent-Graft Intervention for Type B Aortic Dissection: Update on European Trial Results.  
**J Endovasc Ther** 2004;11(Suppl I):I-29. International Congress XVII on Endovascular Interventions (8.-12.02.2004) in Arizona /U.S.A.
14. **Rehders TC**, Kische S, Ince H, Petzsch M, Koschyk DH, Körber T, Weber F, Nienaber CA.  
Endovascular stent-graft implantation is a safe therapeutic alternative for patients with dissection of the thoracic descending aorta.  
**Circulation** 2003;108(Suppl IV):IV-480. AHA 76. Scientific Sessions (9.-12.11.2003) in Orlando/U.S.A.
13. **Rehders T**, Kische S, Ince H, Petzsch M, Körber T, Weber F, Koschyk D, Nienaber CA.  
Endovascular stent-graft implantation: a save therapeutic alternative in patients with dissection of the thoracic descending aorta.  
**Eur Heart J** 2003;24(Abstract Suppl):139. European Society of Cardiology Congress (30.08.-03.09.2003) in Wien/Österreich
12. Weber F, Schneider H, Holzhausen C, Petzsch M, **Rehders T**, Ince H, Nienaber CA.  
Lokale Gefäßkomplikationen nach Koronarintervention in Abhängigkeit von Zugangsweg und Verschlusstechnik.  
**Z Kardiologie** 2003;92 (Suppl 1):I/25 (V75). 69. Jahrestagung der Deutschen Gesellschaft für Kardiologie (24.-26.04.2003) in Mannheim

11. Ince H, Petzsch M, **Rehders T**, Kische S, Körber T, Peters H, Nienaber CA.  
Endovascular stent-grafts for treatment of aneurysms after previous surgical repair of coarctation.  
**Z Kardiologie** 2003;92(Suppl 1):I/275 (P934). 69. Jahrestagung der Deutschen Gesellschaft für Kardiologie (24.-26.04.2003) in Mannheim
10. **Rehders T**, Kische S, Ince H, Petzsch M, Körber T, Weber F, Nienaber CA.  
Endovaskuläre Stent-Graft Implantation: Eine sichere therapeutische Alternative bei Dissektion der thorakalen Aorta descendens.  
**Z Kardiologie** 2003;92(Suppl 1):I/408 (V1480). 69. Jahrestagung der Deutschen Gesellschaft für Kardiologie (24.-26.04.2003) in Mannheim
09. **Rehders T**, Körber T, Ince H, Schneider H, Koschyk D, Weber F.  
Okklusion der linken Arteria subclavia (LSA) bei thorakaler Aortenstent-Implantation: Risiko und Relevanz.  
**Z Kardiologie** 2002;91(Suppl 1):I/224. 68. Jahrestagung der Deutschen Gesellschaft für Kardiologie (4.-6.04.2002) in Mannheim
08. Körber T, Petzsch M, Weber F, **Rehders T**, Nienaber C.  
Der Nutzen der periinterventionellen transösophagealen Echokardiographie bei der Implantation thorakaler Aortenstents.  
**Z Kardiologie** 2002;91(Suppl 1):I/222. 68. Jahrestagung der Deutschen Gesellschaft für Kardiologie (4.-6.04.2002) in Mannheim
07. Boekstegers P, Peter W, v Degenfeld G, Nienaber CA, Abend M, **Rehders T**, Werdan K.  
More effective retrograde oxygen delivery to ischaemic myocardium by selective synchronized suction and retroinfusion of coronary veins compared to synchronized coronary venous retroperfusion.  
**Eur Heart J** 1994;15(Suppl):I-561. European Society of Cardiology Congress (10.-14.09.1994) in Berlin
06. Boekstegers P, Peter W, v Degenfeld G, Habazettl H, **Rehders TC**, Nienaber CA, Kapsner T, v Lüdinghausen M, Werdan K.  
Vergleich der Effektivität der selektiven EKG-synchronisierten Koronarvenenabsaugung und –retroinfusion (SSR) mit der synchronisierten Koronarvenen-Retroperfusion (SRP) bei akuter Ischämie beim Schwein.  
**Z Kardiologie** 1993;82(Suppl 1):I-32. 59. Jahrestagung der Deutschen Gesellschaft für Kardiologie in Mannheim
05. **Rehders TC**, Abend M, Lund G, Nienaber CA.  
Synchronisierte koronarvenöse Retroperfusion zur Identifizierung von "hibernating myocardium".  
**Z Kardiologie** 1993;82(Suppl 1):I-70. 59. Jahrestagung der Deutschen Gesellschaft für Kardiologie in Mannheim

04. Nienaber CA, **Rehders T**, Abend M.  
Synchronized Coronary Venous Retroperfusion: Can Retrograde Delivery of Flow Identify Hibernating Myocardium?  
**Circulation** 1992;86(Suppl):I-537. AHA 65. Scientific Sessions (16.-19.11.1992) in New Orleans/U.S.A.
03. Boekstegers P, v Degenfeld G, Peter W, Habazettl H, **Rehders TC**, Nienaber CA, v Lüdinghausen M, Werdan K.  
Protection of regional myocardial function during acute ischemia in pigs: Comparison of ECG-Synchronized Suction and Retroinfusion of Coronary Veins (SSR) to Synchronized Retroperfusion (SRP).  
**Eur Heart J** 1992;13(Suppl):I-435. European Society of Cardiology Congress (30.08.-02.09.1992) in Barcelona/Spain
02. Nienaber CA, Abend M, **Rehders TC**, Chen C.  
Synchronized Coronary Venous Retroperfusion: Support or Superfluous with Coronary Angioplasty?  
**Circulation** 1991;84(Suppl):II-156. AHA 64. Scientific Sessions (11.-14.11.1991) in Anaheim /U.S.A.
01. Nienaber CA, Abend M, **Rehders TC**, Chen C, Kuck KH, Bleifeld W.  
Risiko-PTCA der LAD mit synchronisierter Retroperfusion: Ischämieprotektiver Effekt?  
**Z Kardiol** 1991;80(Suppl 3):III-20. 57. Jahrestagung der Deutschen Gesellschaft für Kardiologie in Mannheim

**Geladene Vorträge:**

39. ***“Theoretical Principles of TEVAR in Type B-Dissections“***  
im Rahmen des "Valiant Physician Training" der Fa. Medtronic am 28.02.2008 in Rostock-Warnemünde
38. ***“Intendierte LSA-Okklusion bei TEVAR“***  
im Rahmen der "Internen Fortbildung der Klinik für Herzchirurgie der Universität Rostock" am 14.01.2008
37. ***“Brustschmerz – Banal oder Fatal ?“***  
im Rahmen des "Patientenseminars" anlässlich des "8. Hanseatischen Herzkonvents" am 07.12.2007 in Rostock-Warnemünde
36. ***“Akutes Aortensyndrom –Risikostratifizierung in der Chest Pain-Unit-“***  
im Rahmen der Sitzung der Arbeitsgruppe Aortenerkrankungen anlässlich der "31. Herbsttagung der Deutschen Gesellschaft für Kardiologie" am 05.10.2007 in Köln
35. ***“New insights from the international registry on aortic dissection“***  
im Rahmen des "5. Vienna Interdisciplinary Symposium on Aortic Repair" am 19.04.2007 in Wien, Österreich
34. ***“Schlagen Frauenherzen anders?“***  
im Rahmen des "Tages der Gesundheitsforschung" der Medizinischen Fakultät der Universität Rostock am 25.02.2007
33. ***“Das akute Aortensyndrom –Interventionelle Strategie-“***  
im Rahmen des Symposiums "Erkrankungen der Aorta – Neue Behandlungsstrategien" der Fa. Medtronic am 07.02.2007 in Rostock
32. ***“Nachbetreuung von Patienten mit Aortendissektionen“***  
im Rahmen des "9. Stent-Symposiums:STENTKOMPASS 2007" am 27.01.2007 in Norderstedt
31. ***“Update for endovascular management of type B-dissections“***  
im Rahmen des "International Meeting – THORACIC AORTIC SURGERY" am 09.11.2006 in Montesilvano-Pescara, Italien
30. ***“Clinical utility of protective approach during revascularisation: Can we make a difference?“***  
im Rahmen des "Live Science Seminar" der Fa. Lilly am 12.10.2006 in Rostock
29. ***“Therapeutische Optionen bei intramuralen Hämatomen und Dissektionen“***  
im Rahmen der "Akademiefortbildung: Erkrankungen der Aorta" der 30. Herbsttagung der Deutschen Gesellschaft für Kardiologie am 05.10.2006 in Nürnberg

28. ***“Non-complicated acute type B-dissection should be stabilized by percutaneous endografting –FOR–“***  
im Rahmen des "TEAM (Terapia Endovasculare & Miocardica) Symposium" am 25.09.2006 in Madrid, Spanien
27. ***“Aorta descendens: Chronische Dissektion”***  
im Rahmen der "Interdisziplinären Fortbildung des Gefäßzentrums der Universität zu Köln" am 16.09.2006
26. ***“Stentgraft-Prothese für thorakale Aortenläsionen: Grabgesang der offenen operativen Therapie? “***  
im Rahmen der "5. Vaskulären Synoptischen Konferenz" am 26.04.2006 in Düsseldorf
25. ***“Update on management of uncomplicated acute type B-dissections”***  
im Rahmen des Symposiums "Dogmas and Dilemmas about Thoracic Aorta Pathology" am 24. 02.2006 in Sevilla, Spanien
24. ***"Update on stent-grafts in aortic dissections”***  
im Rahmen des "6. International Symposium on Cardiovascular Interventions" am 19.02.2006 in Kitzbühel, Österreich
23. ***“Endovaskuläre Behandlung bei Aortenerkrankungen – Neue Daten und Empfehlungen“***  
im Rahmen des "6. Hanseatischen Herzkonvents" am 03.12.2005 in Rostock-Warnemünde
22. ***“Come and see your heart...”***  
im Rahmen des "6. Hanseatischen Herzkonvents" am 02.12.2005 in Rostock-Warnemünde
21. ***“Theoretische Grundlagen der TEVAR bei Typ B-Dissektionen“***  
im Rahmen des "Talent-Physician Training" der Firma Medtronic AVE am 13.10.2005 in Rostock
20. ***"Type B dissection: Why to stent an uncomplicated type B dissection"***  
im Rahmen des "4. Vienna Interdisciplinary Symposium on Aortic Repair" am 06.10.2005 in Wien, Österreich
19. ***"Type A dissection: International Registry on Aortic Dissection – Mid-term results"***  
im Rahmen des "4. Vienna Interdisciplinary Symposium on Aortic Repair" am 06.10.2005 in Wien, Österreich
18. ***"Demographic aspects in IRAD – The young, the old and gender-differences"***  
im Rahmen des "6. International Meeting on Advances in Understanding of Aortic Diseases" am 01.10.2005 in Berlin

17. ***"State of the art in percutaneous aortic endoprosthesis – Endoprosthesis VALIANT. Experience and limitations"***  
im Rahmen des "TEAM (Terapia Endovasculare & Miocardica) Symposium" am 21.09.2005 in Madrid, Spanien
16. ***"Behandlung der Aortendissektion 2005: Konservativ oder Aortenstent? – Ausblick auf die randomisierte INSTEAD-Studie"***  
im Rahmen der Sitzung der Arbeitsgruppe Aortenerkrankungen anlässlich der "71. Jahrestagung der Deutschen Gesellschaft für Kardiologie" am 01.04.2005 in Mannheim
15. ***"Coverage of the left subclavian artery by aortic stents – a critical issue?"***  
im Rahmen des "5. International Symposium on Cardiovascular Interventions" am 19.02.2005 in Kitzbühel, Österreich
14. ***"Stent-graft treatment for type B aortic dissections – will it change our treatment strategies?"***  
im Rahmen des "Leipzig Interventional Course" am 21.01.2005 in Leipzig
13. ***"Percutaneous endoprothetic treatment of DTA and type B aortic dissection"***  
im Rahmen der "Nurse Session" des "Paris Course on Revascularisation" am 27.05.2004 in Paris, Frankreich
12. ***"Endovascular management of aortic dissection"***  
im Rahmen des "Congress of the Portuguese Society for Cardio-Thoracic and Vascular Surgery" am 12.11.2004 in Estoril, Portugal
11. ***"The role of the nurse during endoprothetic treatment of TAA and type B aortic dissection"***  
im Rahmen der "Nurse Session" des "Paris Course on Revascularisation" am 23.05.2003 in Paris, Frankreich
10. ***"Interventionelle Behandlung beim Marfan-Syndrom"***  
im Rahmen des "D-A-CH-Symposiums (Angeborene Herzfehler bei Erwachsenen: Der aktuelle Stand 2003)" am 17.05.2003 in München
09. ***"Predicting outcomes and mortality of aortic dissection – The IRAD-experience"***  
im Rahmen der Sitzung der Arbeitsgruppe Aortenerkrankungen am 24.04.2003 anlässlich der "69. Jahrestagung der Deutschen Gesellschaft für Kardiologie" in Mannheim
08. ***"Flow dynamics and vessel stresses in the thoracic aorta - implications for stent-graft design"***  
im Rahmen des "1. Endovascular Technology Exchange Meeting" der Fa. Medtronic AVE am 04.04.2003 in Amsterdam, Niederlande



07. ***"Intentional occlusion of the left subclavian artery during endovascular stent-graft implantation in the thoracic aorta: risk and relevance"***  
im Rahmen des "4. International Symposium on Endovascular Therapeutics" am 07.03.2003 in Barcelona, Spanien
06. ***"Considerations on EVAR of thoracic aortic dissection"***  
im Rahmen des Medtronic AVE Satelliten-Symposiums "EVAR of Thoracic Aortic Diseases" am 07.03.2003 anlässlich des "4. International Symposium on Endovascular Therapeutics" in Barcelona, Spanien
05. ***"Dissections and complications"***  
im Rahmen des "BeNeLux Complication Day" der Fa. Medtronic am 08.11.2002 in Garderen, Niederlande
04. ***„Interventional reconstruction of the thoracic aorta in subacute and chronic type B-dissection“***  
Vortrag im Rahmen der "2. International Convention on New Guidelines in Cardiovascular Surgery and Cardiology" am 20.10.2001 in Palermo, Italien
03. ***"The role of stent-graft in the treatment of aortic dissection type B"***  
im Rahmen des Medtronic AVE-Satelliten Symposiums "Repair of aortic aneurysms and dissections" am 15.09.2001 anlässlich des "Congress of the European Association of Cardio-Thoracic Surgery 2001" in Lissabon, Portugal
02. ***„Frühkomplikationen nach thorakaler Aortenstent-Implantation“***  
im Rahmen der Sitzung der Arbeitsgruppe Aortenerkrankungen am 20.04.2001 anlässlich der "67. Jahrestagung der Deutschen Gesellschaft für Kardiologie" in Mannheim
01. ***"Therapie des akuten Koronarsyndroms"***  
im Rahmen der "Fortbildungsveranstaltung der Abteilung für Kardiologie" der Universität Rostock am 14.03.2001

## **E. EIDESSTATTLICHE ERKLÄRUNG**

Hiermit erkläre ich, dass ich die eingereichte Habilitationsschrift selbständig und ohne fremde Hilfe verfasst, andere als die von mir angegebenen Quellen und Hilfsmittel nicht benutzt und die den benutzten Werken wörtlich oder inhaltlich entnommenen Stellen als solche kenntlich gemacht habe.

Die vorgelegte Habilitationsschrift wurde bisher weder im Ausland noch im Inland in gleicher oder ähnlicher Form einer anderen Prüfungsbehörde bzw. Fakultät vorgelegt.

Ich erkläre, dass ich ein Verfahren zur Erlangung der Habilitation bisher an keiner wissenschaftlichen Einrichtung beantragt habe und mir die Bestimmungen der Habilitationsordnung der Medizinischen Fakultät der Universität Rostock bekannt sind.

Außerdem erkläre ich, dass ich bisher kein Habilitationsverfahren erfolglos beendet habe und dass eine Aberkennung einer bereits erworbenen Habilitation nicht vorliegt.

Rostock, den 12.11.2008

Dr. med. Tim C. Rehders

## F. DANKSAGUNG

Die vorliegende Arbeit basiert auf meiner mehr als 10-jährigen persönlichen Erfahrung mit der vorgestellten neuen Technologie der interventionellen endovaskulären Aortenrekonstruktion. Ich durfte von Anfang an, an der klinischen Einführung, kontinuierlichen Optimierung der Indikationsstellungen und kritischen Analyse der post-interventionellen Ergebnisse bzw. Komplikationen mitwirken.

An dieser Stelle möchte ich all denen danken, deren Hilfe zum Gelingen dieser Arbeit beigetragen hat:

Mein ganz besonderer Dank gilt Herrn Prof. Dr. med. Christoph A. Nienaber, meinem interventionellen Lehrer und Mentor, der mit großer Offenheit und visionärem Weitblick die entscheidenden Voraussetzungen für diese Arbeit schuf, entscheidende konzeptionelle und praktisch-klinische Unterstützung leistete und mir während der gesamten Zusammenarbeit großes Vertrauen entgegengebracht hat.

Darüber hinaus möchte ich meinem Freund und Kollegen, Prof. Dr. med. Hüseyin Ince, danken, der ein unersätzlischer Partner bei der Durchführung der Untersuchungen war, und durch seine kritische Diskussion wesentlich zum Erfolg beigetragen hat.

Sehr herzlich bedanke ich mich auch bei meinem Doktoranden und Kollegen, Stephan Kische, für seine außerordentlich zuverlässige Mitarbeit bei der Erhebung und Analyse der klinischen Daten, sowie fürsorglichen Betreuung der von uns behandelten Patienten.

Herzlichst bedanken möchte ich mich auch bei Frau Gitta Knoop und Frau Sylvia Meyer für ihre unermüdliche und kompetente Hilfe bei der Erstellung von Grafiken, Fotoarbeiten und Layout.

Abschließend möchte ich meiner mich immer unterstützenden Familie und besonders meiner Frau, Anke Rehders, danken, die in erheblichem Maße zum Gelingen dieser Arbeit beigetragen haben. Das Verständnis und die Geduld meiner Familie haben mir die Kraft zur Durchführung und Fertigstellung dieser Arbeit gegeben.

Diese Arbeit ist meinen Eltern gewidmet.

**G. ANHANG:** Zitierte Publikationen des Autors im Original